This is a digital copy of a book that was preserved for generations on library shelves before it was carefully scanned by Google as part of a project to make the world's books discoverable online.

It has survived long enough for the copyright to expire and the book to enter the public domain. A public domain book is one that was never subject to copyright or whose legal copyright term has expired. Whether a book is in the public domain may vary country to country. Public domain books are our gateways to the past, representing a wealth of history, culture and knowledge that's often difficult to discover.

Marks, notations and other marginalia present in the original volume will appear in this file - a reminder of this book's long journey from the publisher to a library and finally to you.

**Usage guidelines**

Google is proud to partner with libraries to digitize public domain materials and make them widely accessible. Public domain books belong to the public and we are merely their custodians. Nevertheless, this work is expensive, so in order to keep providing this resource, we have taken steps to prevent abuse by commercial parties, including placing technical restrictions on automated querying.

We also ask that you:

+ *Make non-commercial use of the files* We designed Google Book Search for use by individuals, and we request that you use these files for personal, non-commercial purposes.

+ *Refrain from automated querying* Do not send automated queries of any sort to Google's system: If you are conducting research on machine translation, optical character recognition or other areas where access to a large amount of text is helpful, please contact us. We encourage the use of public domain materials for these purposes and may be able to help.

+ *Maintain attribution* The Google "watermark" you see on each file is essential for informing people about this project and helping them find additional materials through Google Book Search. Please do not remove it.

+ *Keep it legal* Whatever your use, remember that you are responsible for ensuring that what you are doing is legal. Do not assume that just because we believe a book is in the public domain for users in the United States, that the work is also in the public domain for users in other countries. Whether a book is still in copyright varies from country to country, and we can't offer guidance on whether any specific use of any specific book is allowed. Please do not assume that a book's appearance in Google Book Search means it can be used in any manner anywhere in the world. Copyright infringement liability can be quite severe.

**About Google Book Search**

Google's mission is to organize the world's information and to make it universally accessible and useful. Google Book Search helps readers discover the world's books while helping authors and publishers reach new audiences. You can search through the full text of this book on the web at `http://books.google.com/`

LANE MEDICAL LIBRARY STANFORD
2 45 0179 4940

LANE
MEDICAL LIBRARY
Gift
Dr.Jellinek's Library





# ANATOMISCHER ATLAS

## FÜR STUDIRENDE UND ÄRZTE

UNTER MITWIRKUNG VON

PROFESSOR DR ALOIS DALLA ROSA

HERAUSGEGEBEN VON


**DR. CARL TOLDT**

K. K. HOFRATH, O. Ö. PROFESSOR DER ANATOMIE AN DER UNIVERSITÄT WIEN


*ZWEITE VERBESSERTE AUFLAGE*

**VIERTE LIEFERUNG**

E. DIE EINGEWEIDELEHRE

FIGUR 617–903 UND REGISTER


URBAN & SCHWARZENBERG

BERLIN
NW., DOROTHEENSTRASSE 38/39

WIEN
I., MAXIMILIANSTRASSE 4

1900.



Alle Rechte vorbehalten.

T641
F
1900

# SPLANCHNOLOGIA.

# DIE EINGEWEIDELEHRE.



# ALLGEMEINE VERHÄLTNISSE DER EINGEWEIDE.

LANE LIBRARY

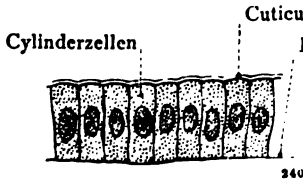


Fig. 617. Cylinderepithel.

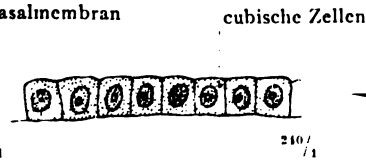


Fig. 618. Cubisches Epithel (Pflasterepithel).

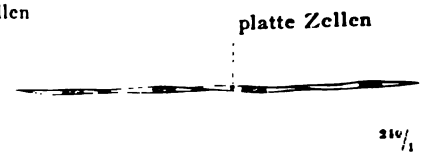


Fig. 619. Plattenepithel.

*Einreihige Epithelien in senkrechtem Durchschnitt.*

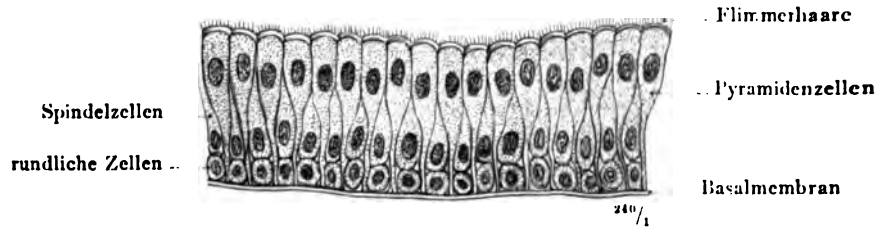


Fig. 620. Mehrreihiges cylindrisches Flimmerepithel in senkrechtem Durchschnitt.

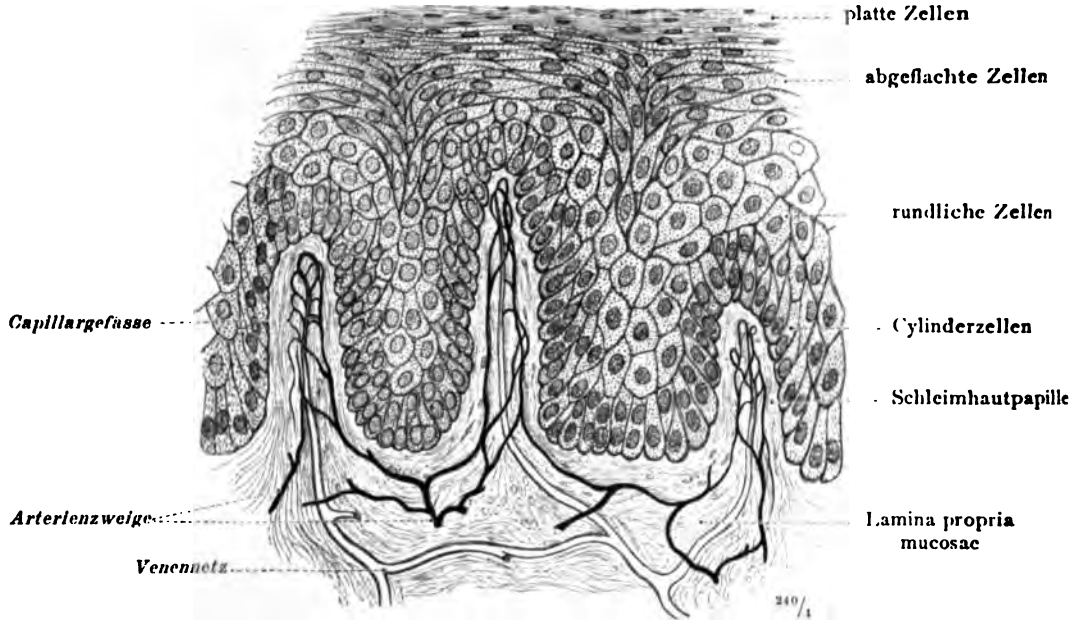


Fig. 621. Geschichtetes Pflasterepithel in senkrechtem Durchschnitt. Die Blutgefässe der Schleimhaut sind künstlich injicirt (Schleimhaut der Unterlippe).

LANE LIBRARY

**Epithelium, Oberhäutchen.**

Fig. 622. Einfache schlauchförmige Drüse.

Fig. 623. Gewundenes Drüsenkanälchen.

Fig. 624. Verzweigtes Drüsenkanälchen.

*Schlauchförmige Drüsen, Glandulae tubulosae.*

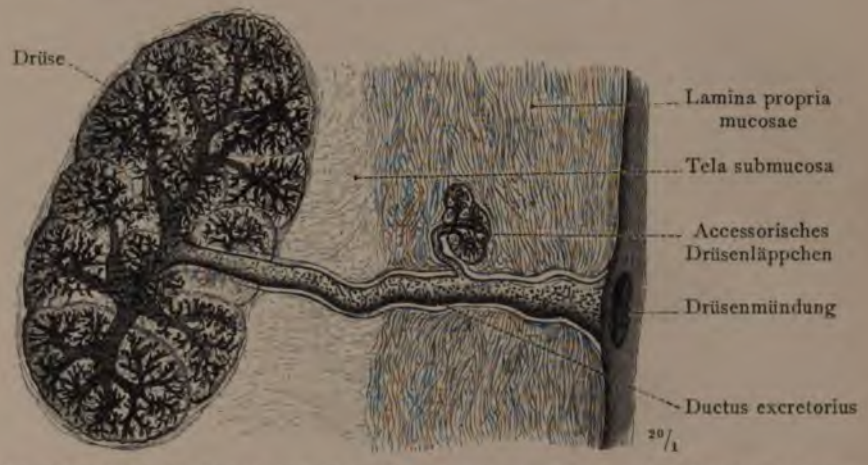


Fig. 625. Einfache alveoläre Drüse, Glandula alveolaris simplex, mit injicirtem Gangsystem (Glandula labialis).

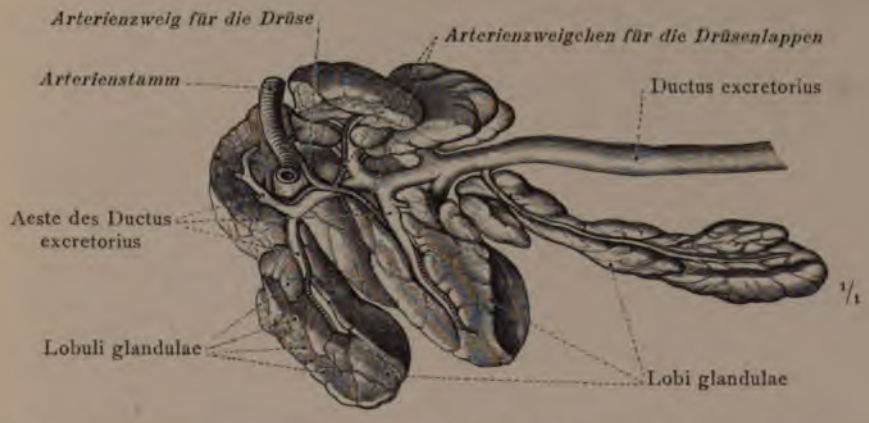


Fig. 626. Zusammengesetzte alveoläre Drüse, Glandula alveolaris composita (Glandula submaxillaris). Die Drüsenlappen sind künstlich isolirt und auseinandergelegt worden.

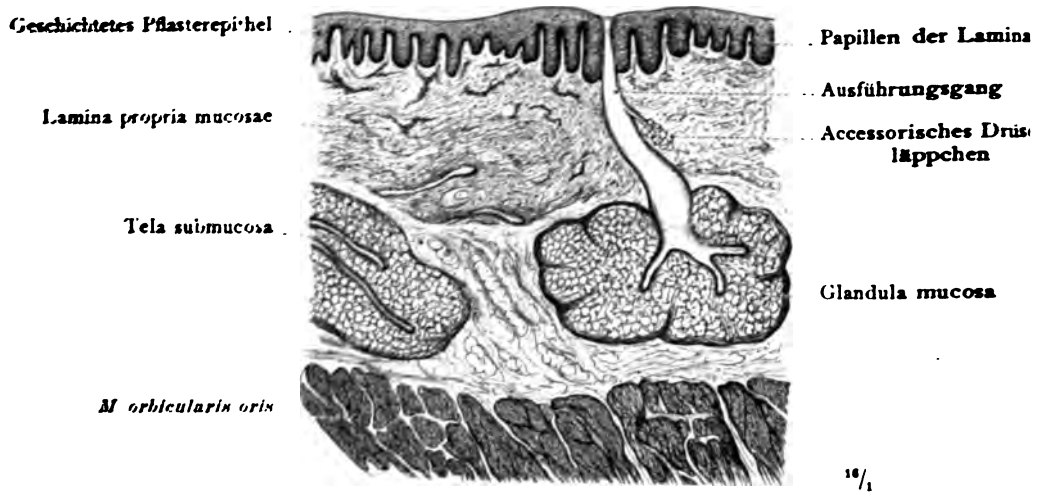


Fig. 627. Schleimhaut mit Papillen, geschichtetem Pflasterepithel und alveolären Dr in senkrechtem Durchschnitt (Schleimhaut der Unterlippe).

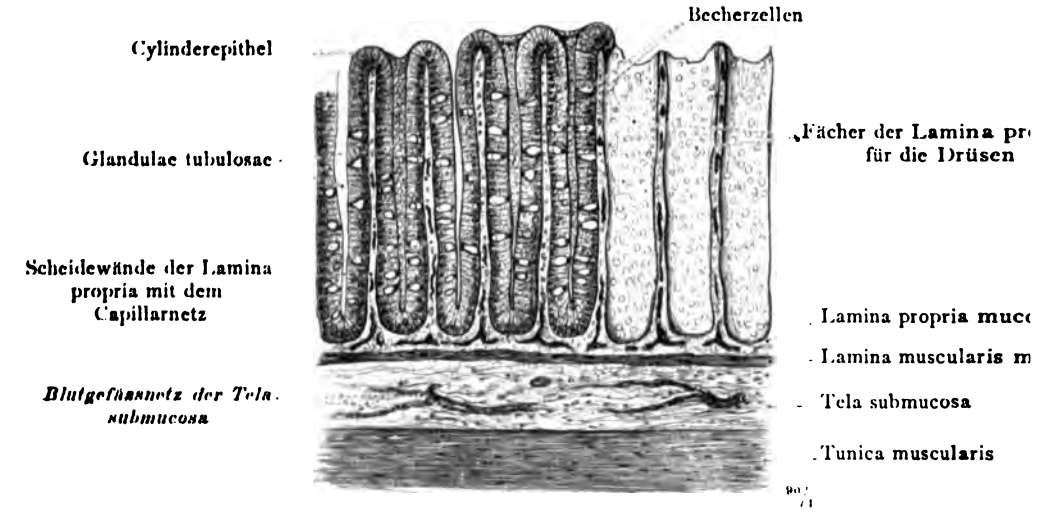


Fig. 628. Schleimhaut mit Cylinderepithel und schlauchförmigen Drüsen in senkrech Durchschnitt. Auf der rechten Seite der Abbildung sind drei Drüsen herausgefa so dass die Lamina propria mucosae mit den von ihr gebildeten Fächern für Drüsen frei sichtbar ist (Schleimhaut des Dickdarms).

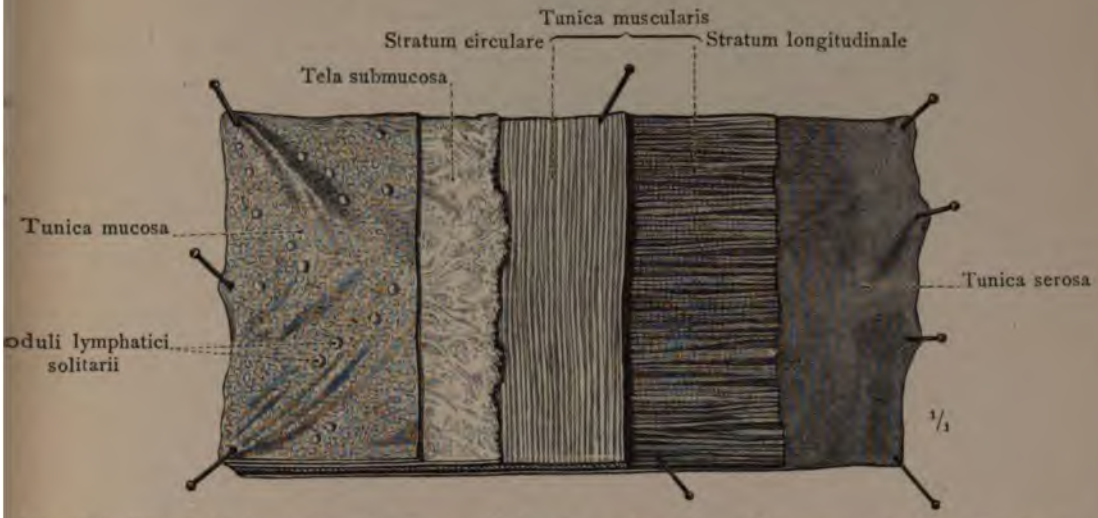


Fig. 629. Die Schichten der Darmwand durch stufenweise Abtragung in der Flächenansicht dargestellt (Intestinum ileum).

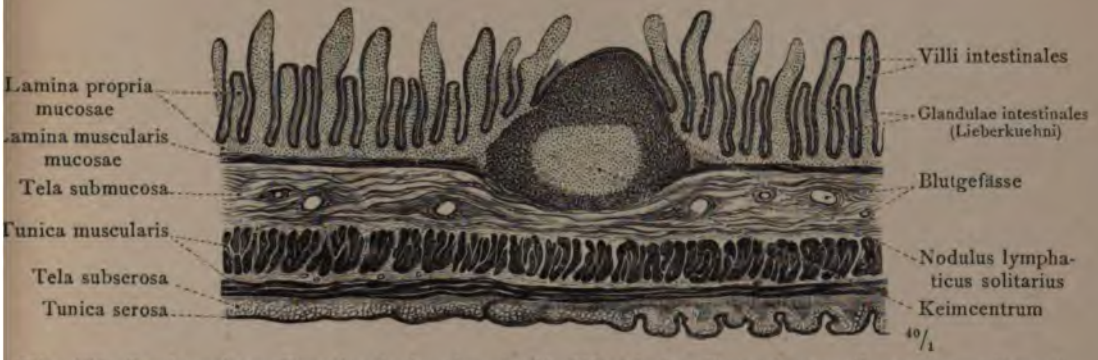


Fig. 630. Senkrechter Durchschnitt durch die Wand des Dünndarms (Intestinum ileum), in der Längsrichtung desselben geführt. Nodulus lymphaticus solitarius, solitäres Lymphknötchen. Glandulae intestinales (Lieberkuehni).

Fig. 631. Senkrechter Durchschnitt durch die Wand des Zwölffingerdarms, in der Längsrichtung desselben geführt. Glandulae duodenales (Brunneri), Brunner'sche Drüsen.

**Die Schichten der Darmwand.**

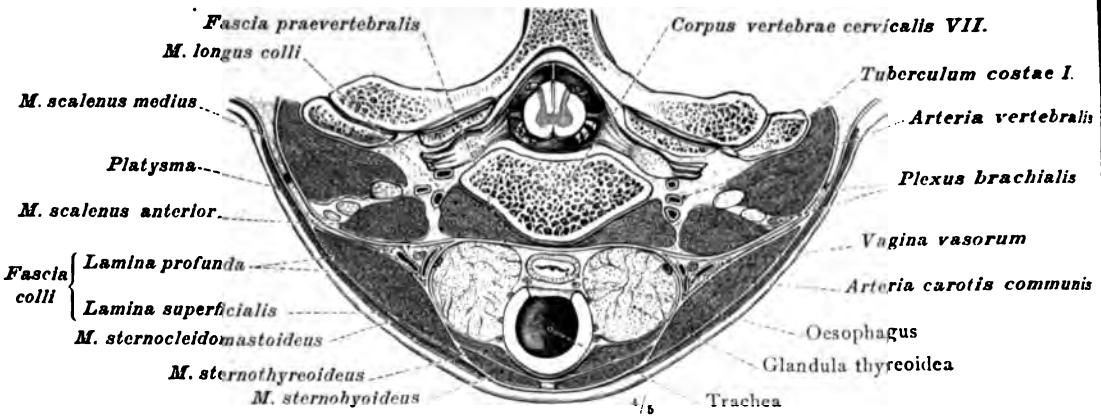


Fig. 632. Eingeweide, welche an ihrer ganzen äusseren Oberfläche durch lockeres Bindegewebe mit der Wand des Eingeweideraumes verbunden sind. Horizontaldurchschnitt durch den unteren Theil des Halses. Etwas schematisirt.

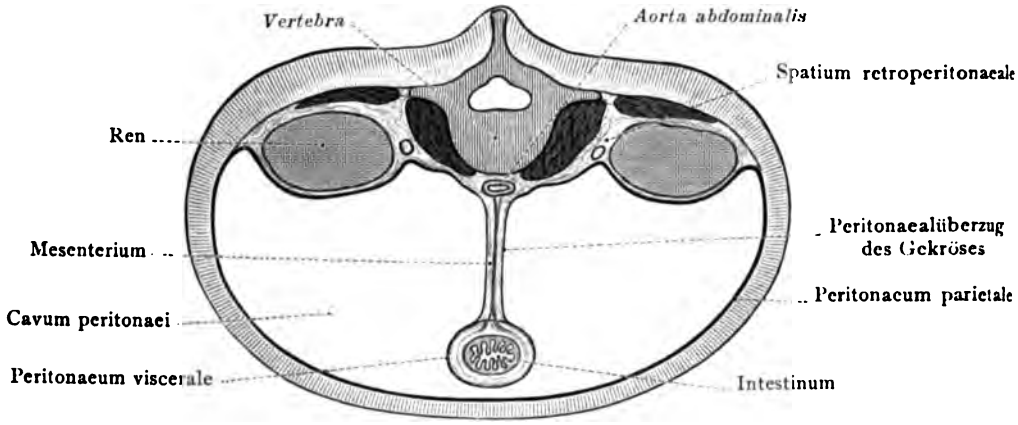


Fig. 633. Eingeweide mit freier, durch eine Tunica serosa geglätteter Oberfläche und freier Beweglichkeit. Verbindung mit der Wand des Eingeweideraumes durch ein freies Gekröse (Mesenterium). Wandtheil und Eingeweidetheil des Bauchfelles. Schema.

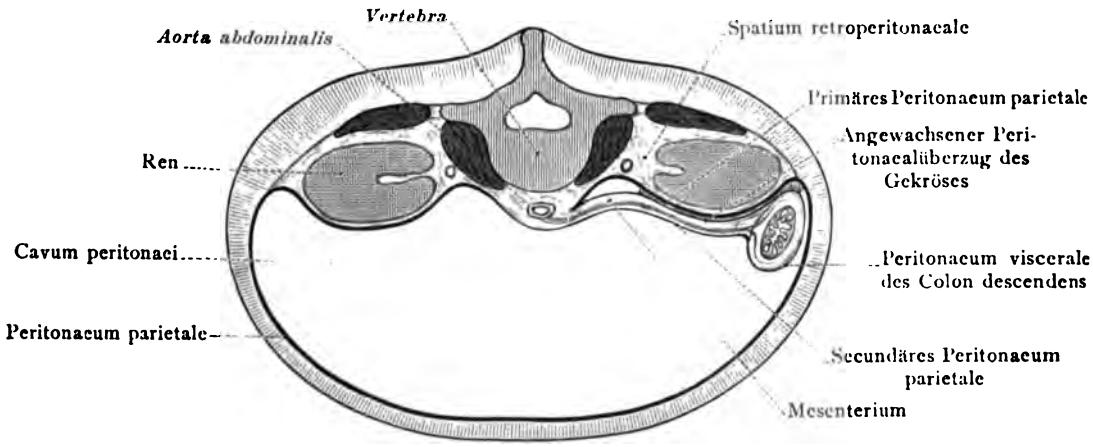


Fig. 634. Secundäre Festheftung eines ursprünglich frei beweglichen Eingeweidetheiles an der Rumpfwand. Primäres und secundäres Peritonaeum parietale. Schema.

## Verhältnis der Eingeweide zur Rumpfwand.

# APPARATUS DIGESTORIUS.
# VERDAUUNGSAPPARAT.

## DER KOPF- UND HALSTHEIL
## DES VERDAUUNGSAPPARATES.

Fig. 635. Der Eingeweideraum des Kopfes und des Halses und der Uebergang desselben in den Eingeweideraum der Brust in median-sagittalem Durchschnitt. An einer stark gehärteten, median durchschnittenen Leiche durch Entfernung der Eingeweide aus der rechten Körperhälfte dargestellt.

## Cavum viscerale capitis et colli, Eingeweideraum des Kopfes und Halses.

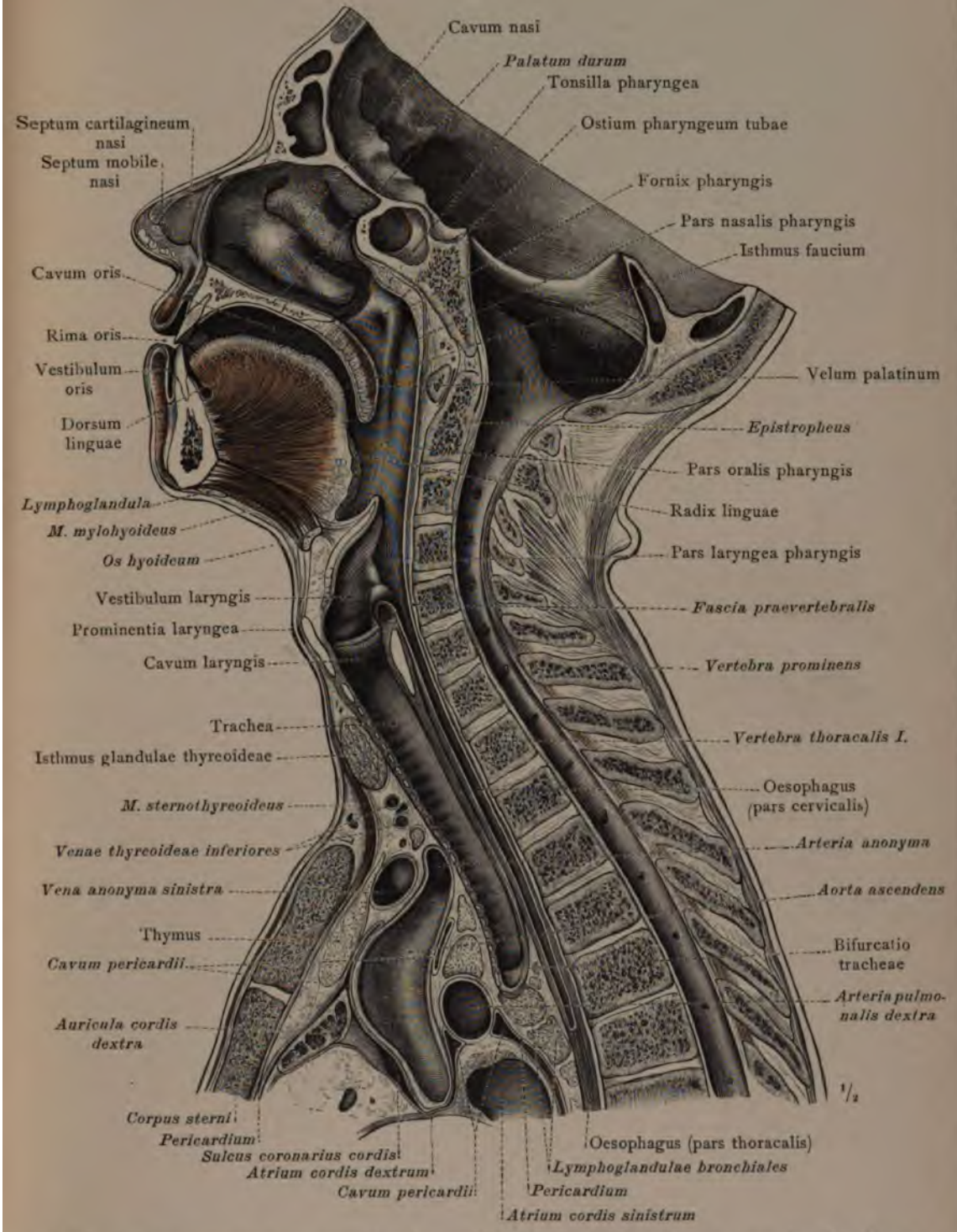


Fig. 636. Die Eingeweide des Kopfes und Halses und ihr Uebergang in den Brustraum in median-sagittalem Durchschnitt.

**Viscera capitis et colli, Eingeweide des Kopfes und Halses.**

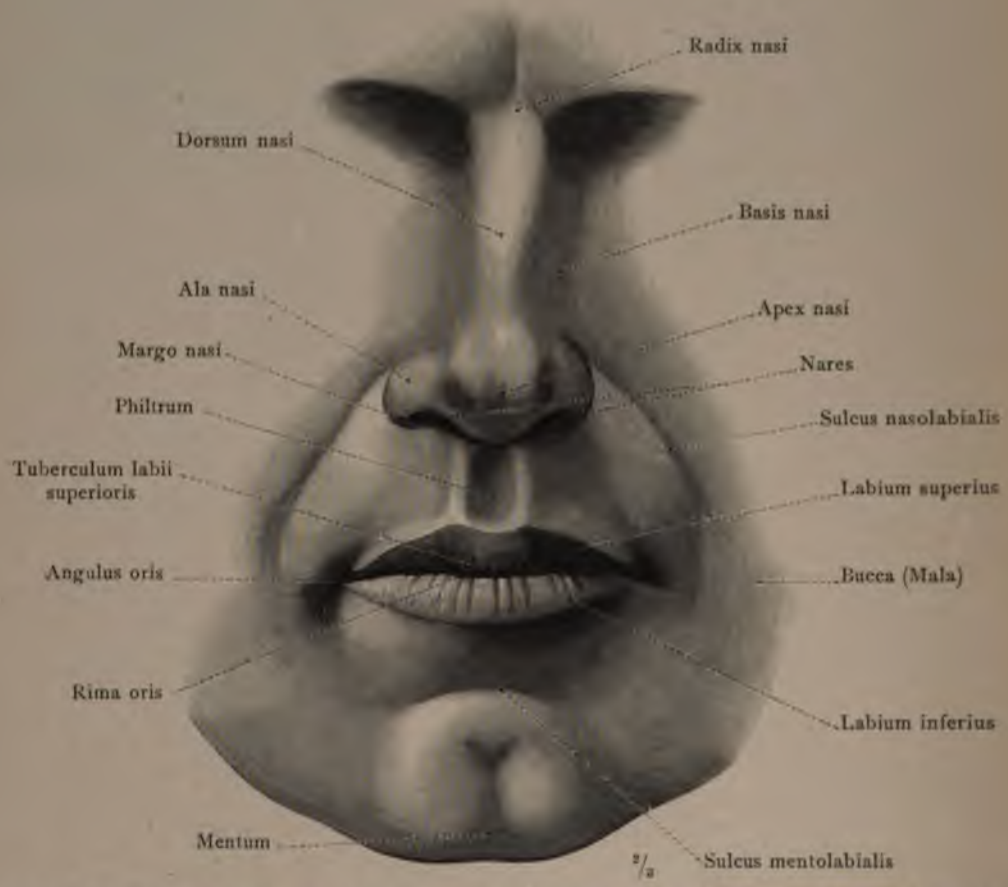


Fig. 637. Die zu den Eingeweiden in Beziehung stehenden Theile des Gesichtes. Nach der Photographie eines jungen Mannes gezeichnet.

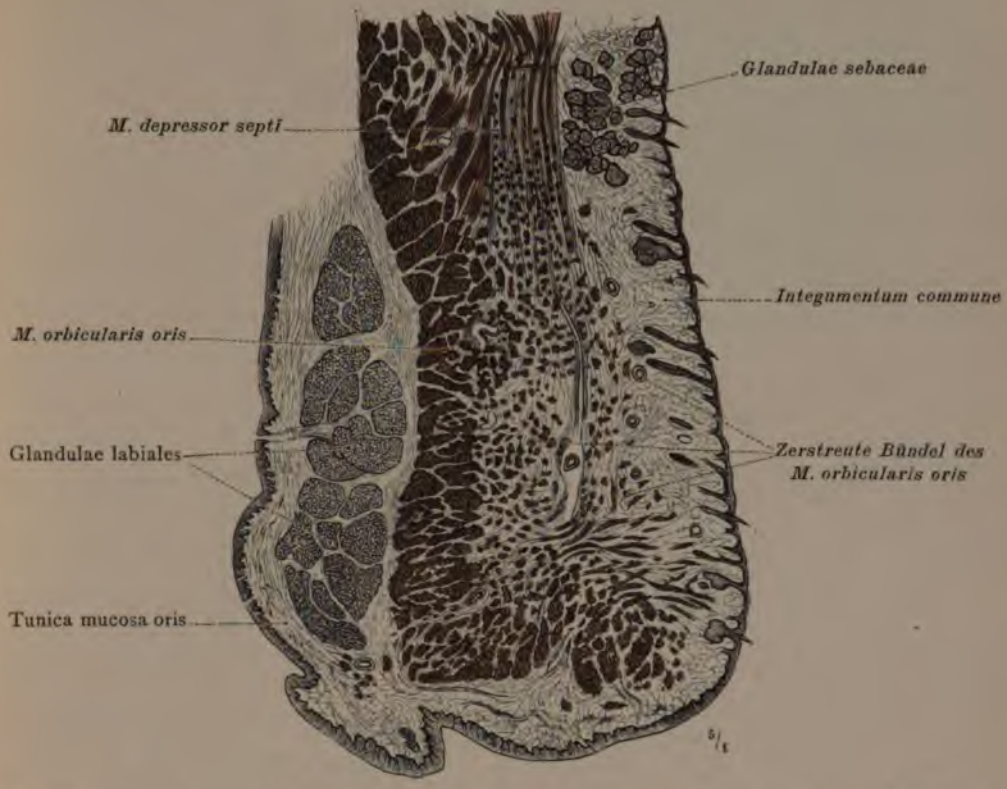


Fig. 638. Sagittaler Schnitt durch die Mitte der Oberlippe, zur Demonstration der Schichten und des Ueberganges der äusseren Haut in die Schleimhaut der Mundhöhle.

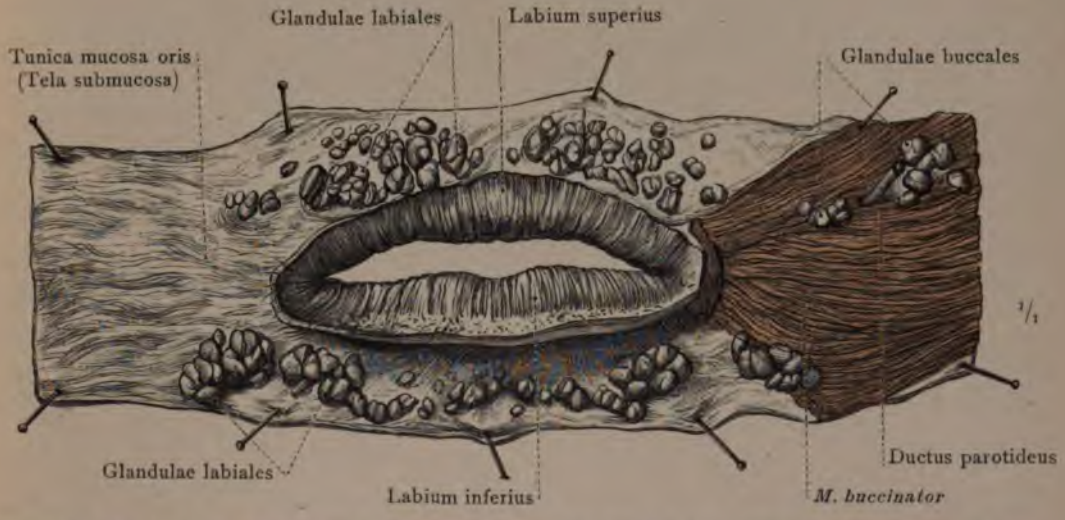


Fig. 639. Die Schleimdrüschen der Lippe und der Backe, Glandulae labiales und Glandulae buccales, durch Ablösung der äusseren Haut, des M. orbicularis oris und der angrenzenden Muskeln dargestellt. Auf der linken Körperseite ist der M. buccinator erhalten geblieben. Ansicht der Schleimhaut von vorne.

## Labia oris, Lippen.

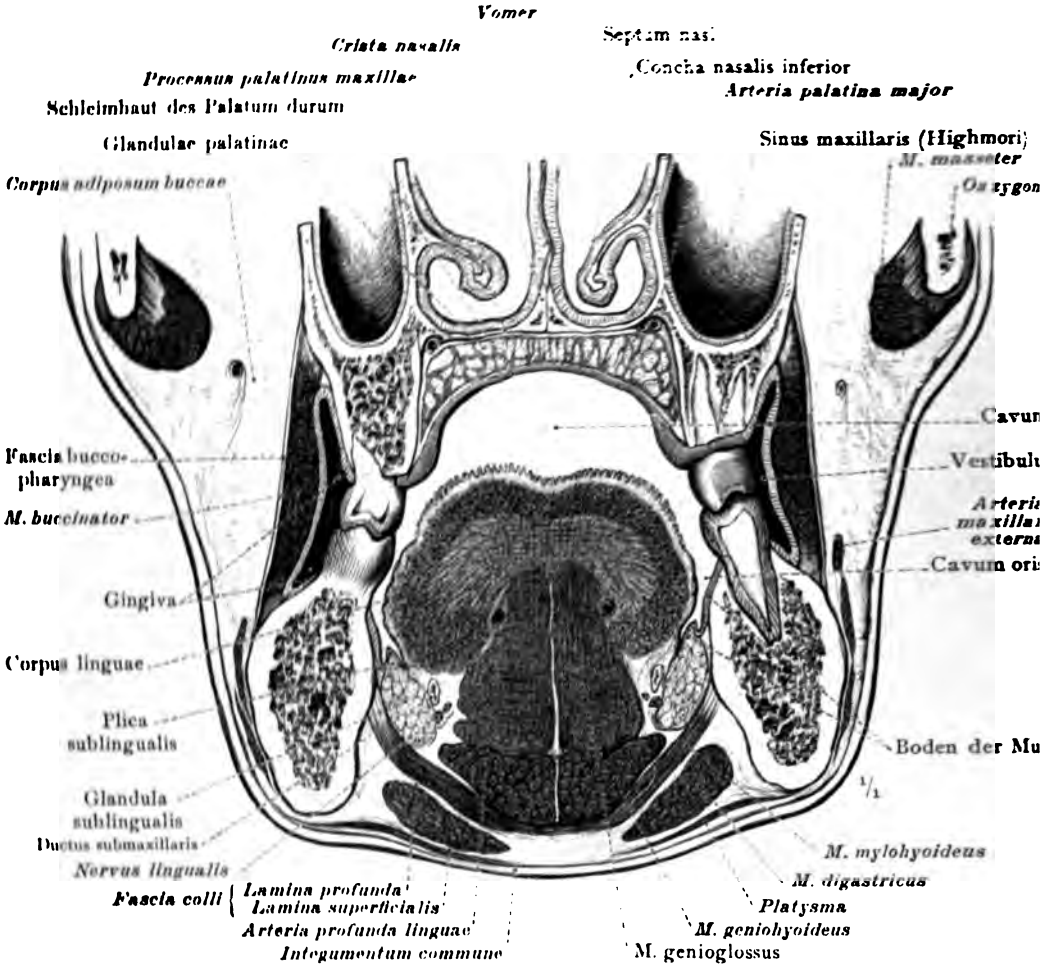


Fig. 640. Frontalschnitt durch das Gesicht zwischen dem ersten und zweiten Mahl geführt. Die Wände der Mundhöhle: Die obere Wand, durch den harten Gaur Palatum durum, dargestellt; die untere Wand (der Boden) der Mundhöhle mit Glandula sublingualis; die Seitenwand der Mundhöhle, durch die Schleimhaut Backe gebildet. Cavum oris, der Innenraum der Mundhöhle; Vestibulum oris, Vorraum der Mundhöhle. Das durch den M. mylohyoideus gebildete Diaphragma Ansicht von vorne.

## Cavum oris, Mundhöhle.

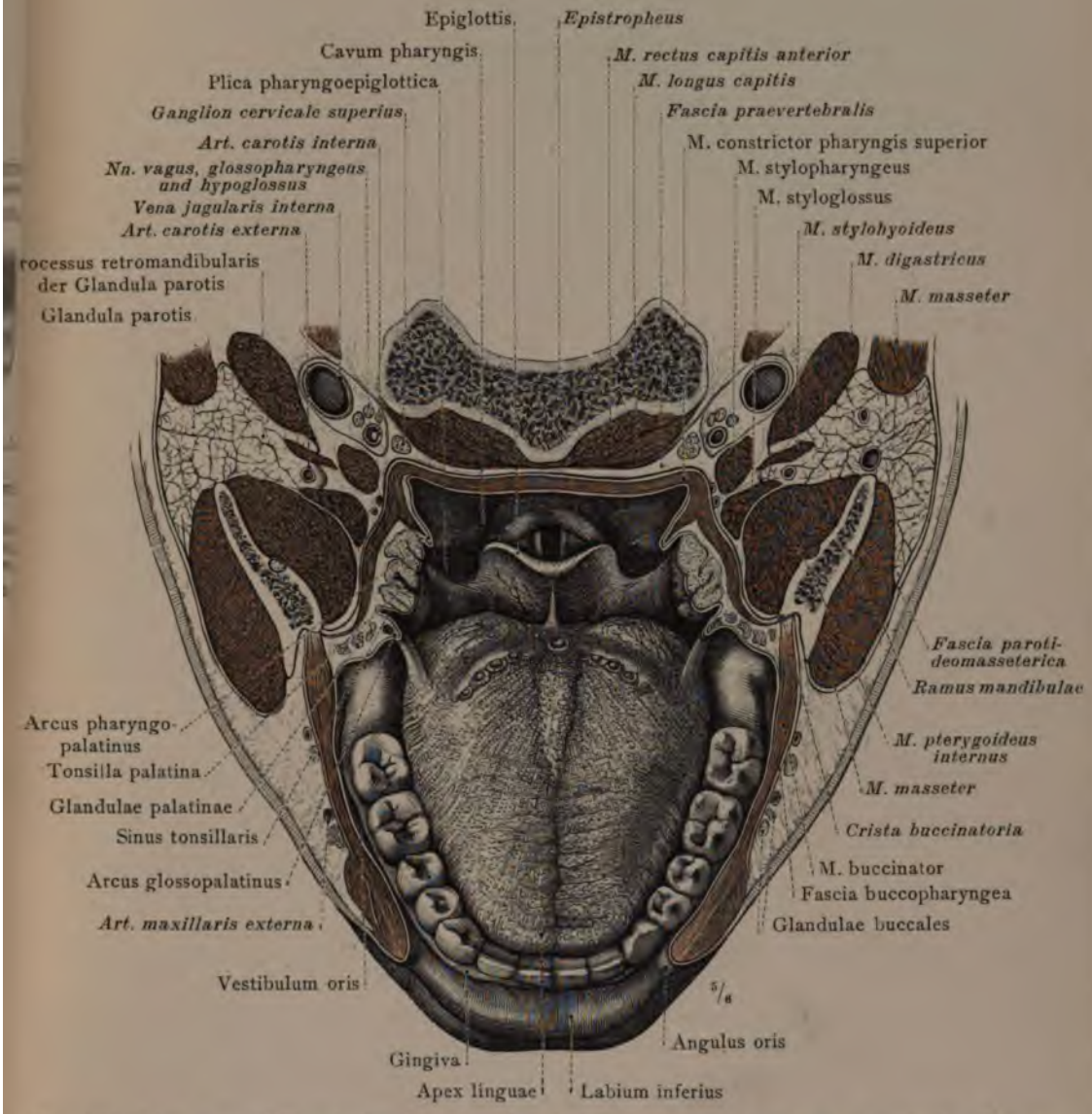


Fig. 641. Die untere Wand (der Boden) der Mundhöhle mit der Zunge und der Unterlippe, sowie der mittlere, als Rachen, Fauces, zu bezeichnende Theil des Schlundkopfes in der Ansicht von oben. Die Backen, die Gaumenmandeln mit den Gaumenbögen, sowie die seitliche und hintere Wand des Schlundkopfes sind horizontal durchschnitten, ebenso der Ast des Unterkiefers mit den ihm angeschlossenen Muskeln und die Ohrspeicheldrüse.

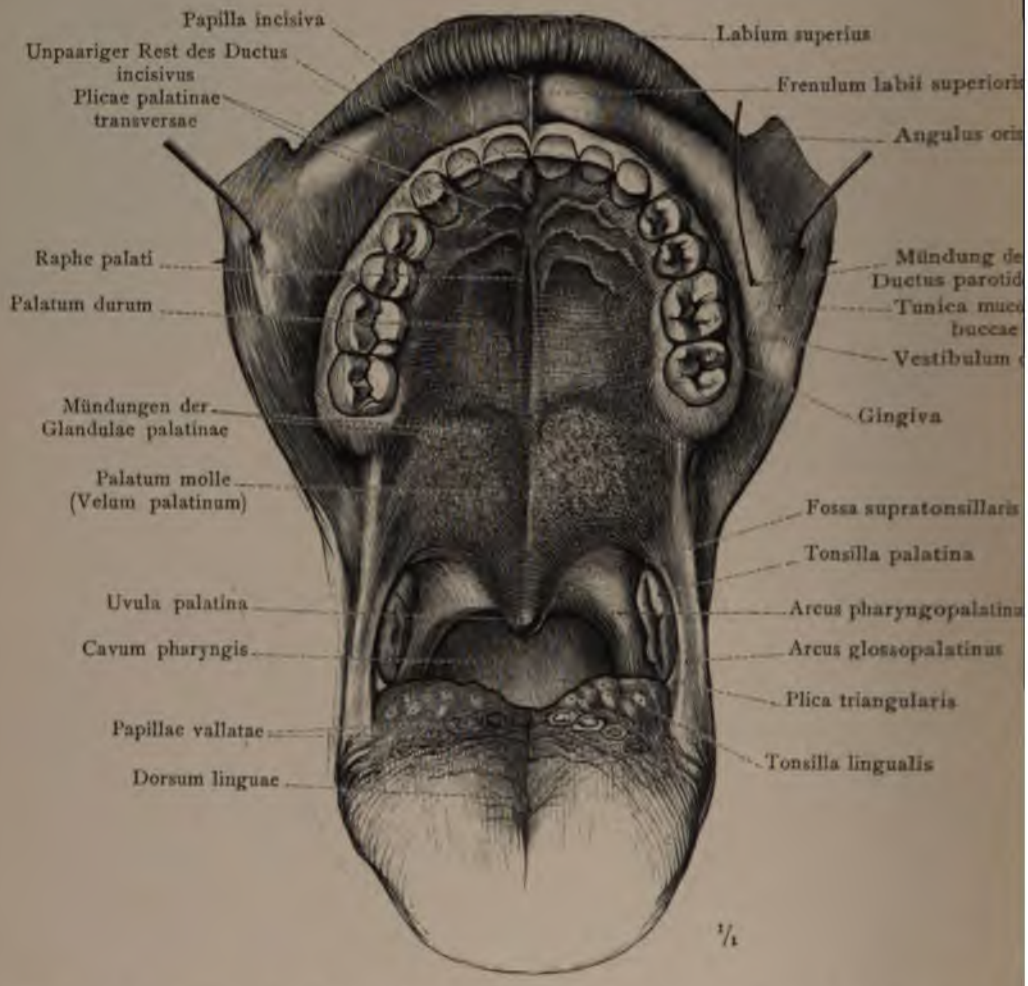


Fig. 642. Die obere Wand der Mundhöhle mit der Oberlippe und die Gegend Ueberganges der Mundhöhle in den Rachen, Fauces. Palatum durum, der h Gaumen; Palatum molle (Velum palatinum), der weiche Gaumen (das Gaumense mit dem Zäpfchen, Uvula; Arcus glossopalatinus, der vordere Gaumenbogen; Ar pharyngopalatinus, der hintere Gaumenbogen; Tonsilla palatina, die Gaumenman Nach Entfernung des Unterkiefers ist der Gaumen in nahezu senkrechte Stell gebracht und die Zunge möglichst nach unten gezogen worden; infolgedessen der vordere Gaumenbogen stark gespannt.

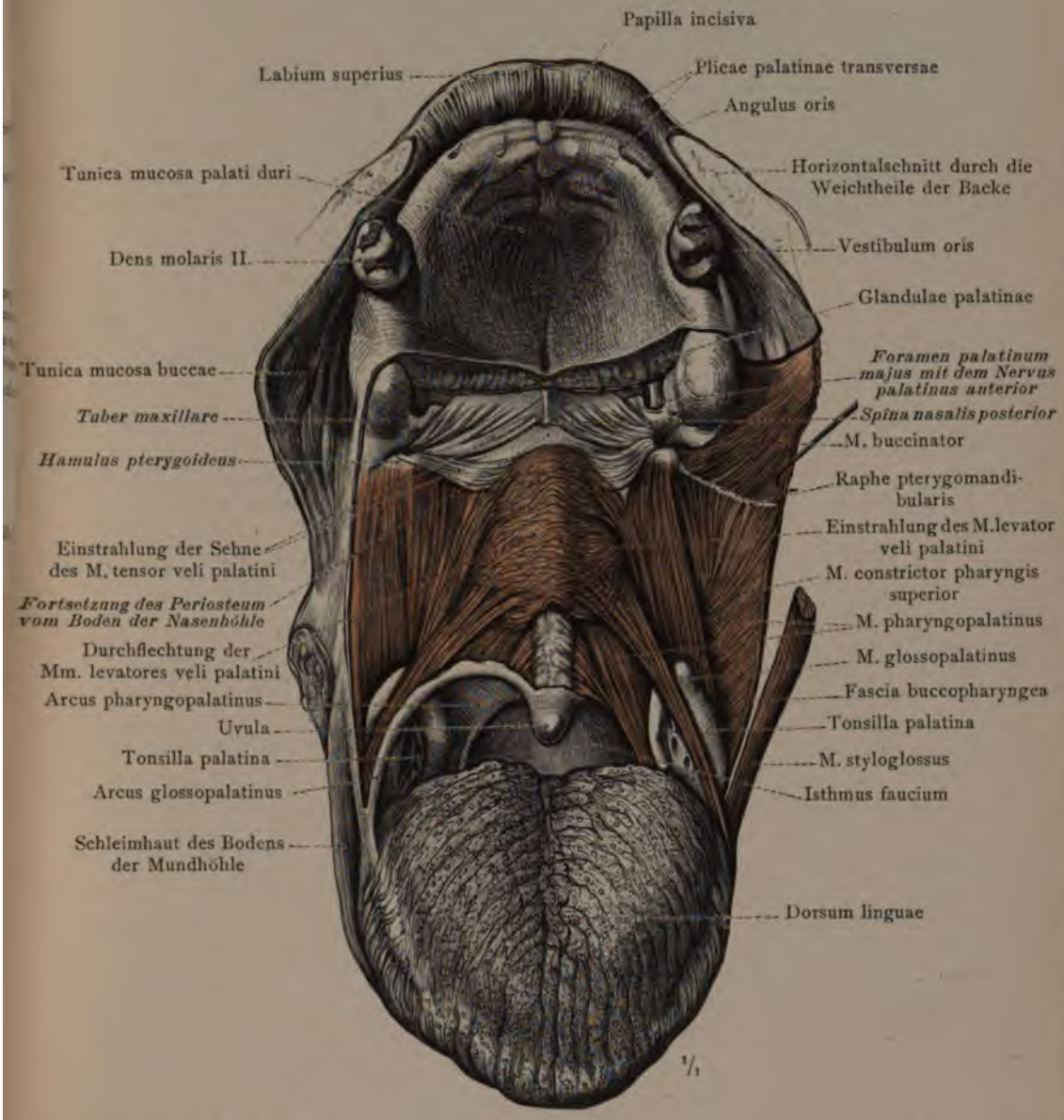


Fig. 643. Die Muskeln des weichen Gaumens und der Gaumenbögen von vorne dargestellt. Die sehnige Ausbreitung des M. tensor veli palatini und die netzartige Verflechtung des M. levator veli palatini mit dem der anderen Seite. An der linken Körperseite ist durch Abtragung der Schleimhaut der Zusammenhang des M. buccinator mit der Musculatur des Rachens mittelst der Raphe pterygomandibularis dargestellt. Einstellung des Präparates wie bei Fig. 642.

**Cavum oris, Mundhöhle.**

Fig. 644. Querschnitt durch den obersten Theil des weichen Gaumens im Bereich der Sehnenausbreitung des M. tensor veli palatini.

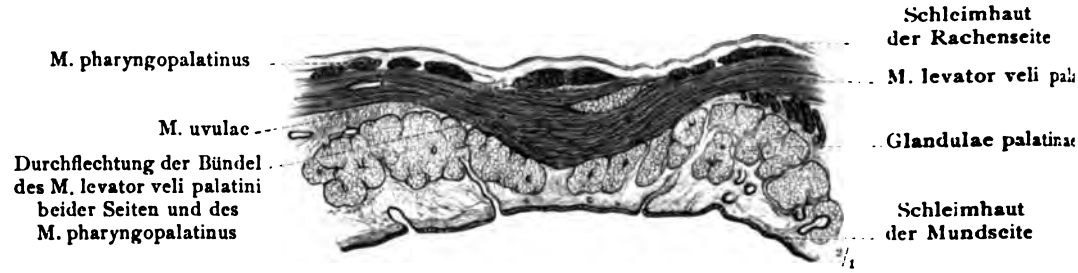


Fig. 645. Querschnitt durch den weichen Gaumen in der Mitte seiner Höhe, im Gebiet des M. levator veli palatini.

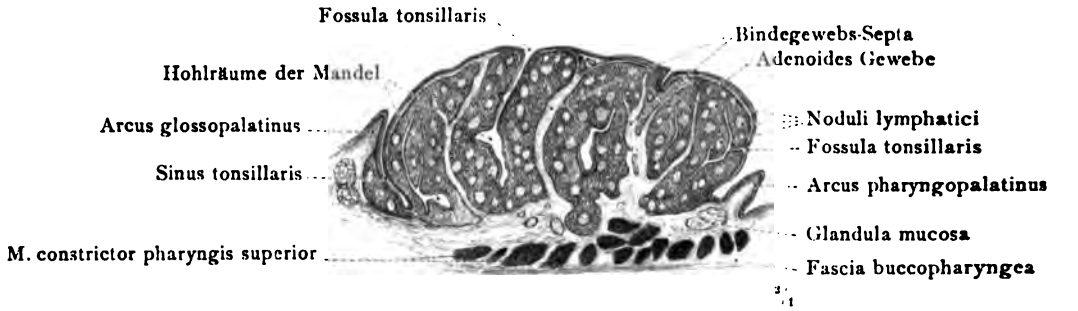


Fig. 646. Horizontalschnitt durch eine grosse, stark vorragende Gaumenmandel Tonsilla palatina, und durch die beiden Gaumenbögen. (Von einem hingerichteten 22 Jahre alten Mann.)

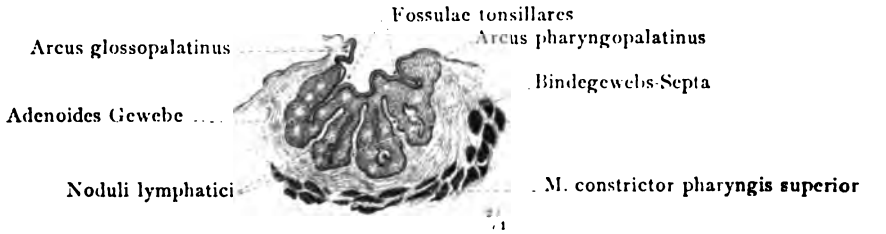


Fig. 647. Horizontalschnitt durch eine kleine, eingesunkene Gaumenmandel, Tonsilla palatina, und durch die beiden Gaumenbögen; der hintere Gaumenbogen ist mit der Mandel verschmolzen. (Von einer 52 Jahre alten Frau.)

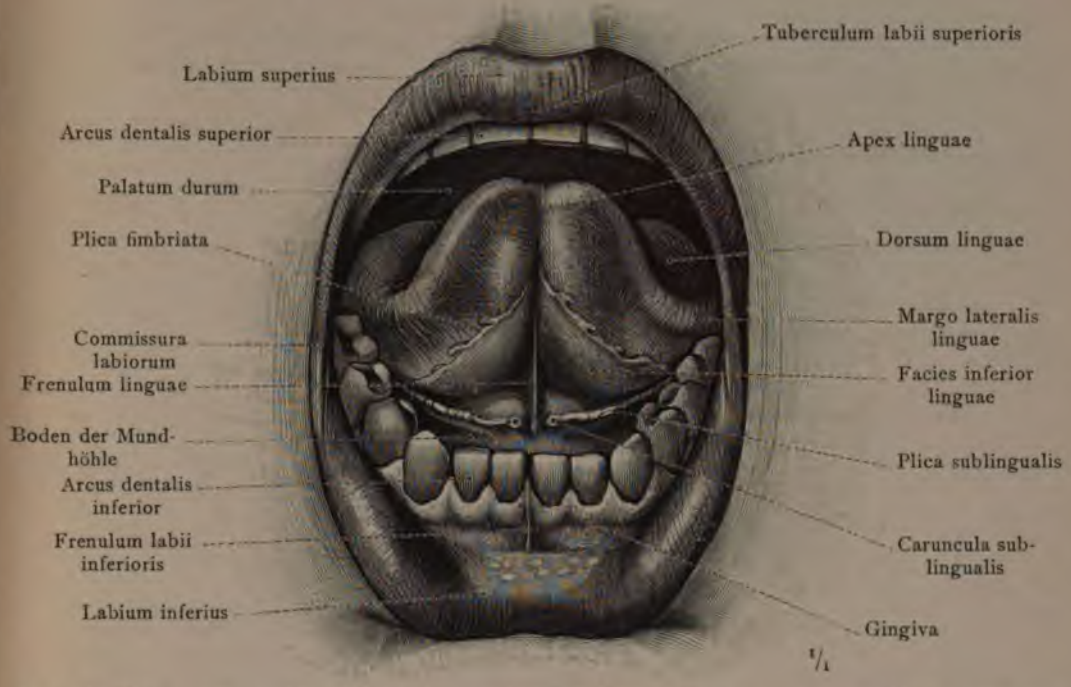


Fig. 648. Die geöffnete Mundhöhle bei emporgehobener Zungenspitze zur Demonstration des Zungenbändchens, Frenulum linguae, der Plica sublingualis, der Caruncula sublingualis und der Plica fimbriata.

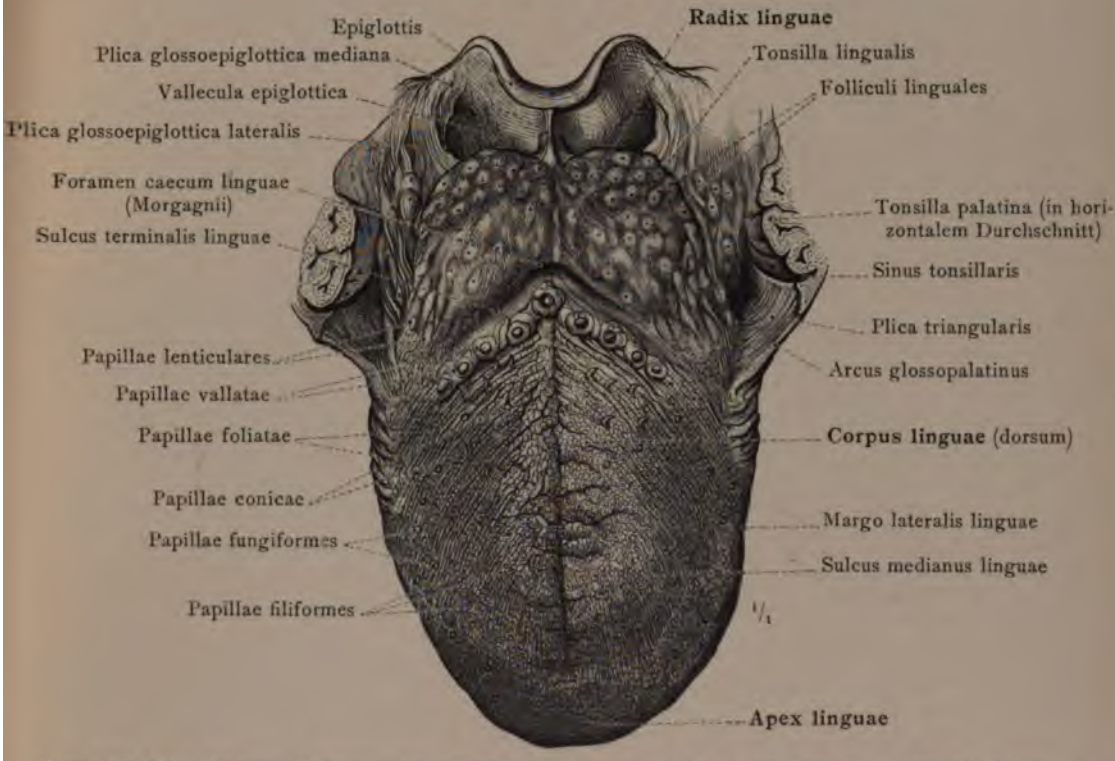


Fig. 649. Die Zunge, Lingua, im Zusammenhang mit dem Kehldeckel: Radix linguae, Zungenwurzel; Dorsum linguae, Zungenrücken; Apex linguae, Zungenspitze.

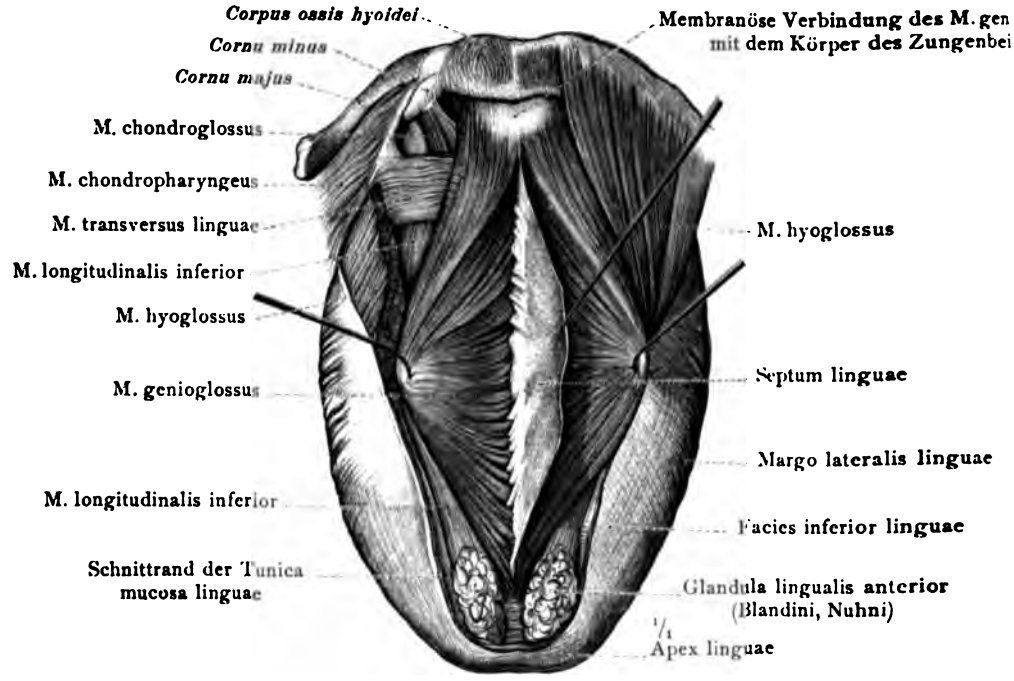


Fig. 650. Die Musculatur der Zunge mit dem Septum linguae und der Glandula ling anterior. Auf der linken Körperseite ist der M. hyoglossus abgetragen worden den M. chondroglossus und den M. transversus linguae zur Ansicht zu bringe

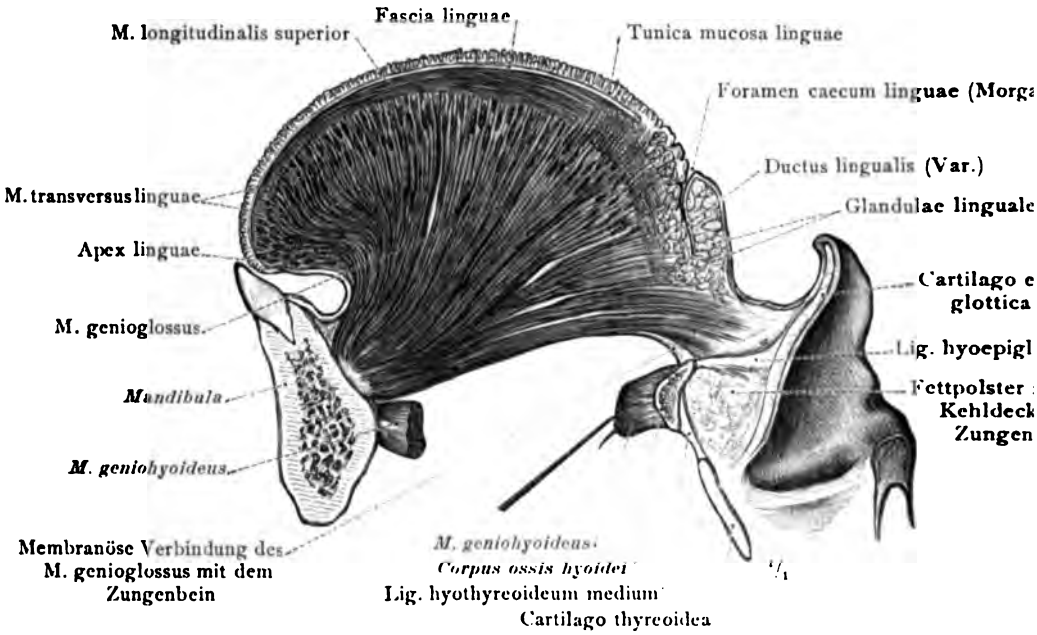


Fig. 651. Die Zunge mit dem Unterkiefer, dem Zungenbein und dem Kehldeck mediansagittalem Durchschnitt. Die Musculatur und die Schleimhaut der Zu Glandulae linguales, Schleimdrüschen der Zunge; Ductus lingualis. Der Kehlkop von der Zunge etwas abgezogen.

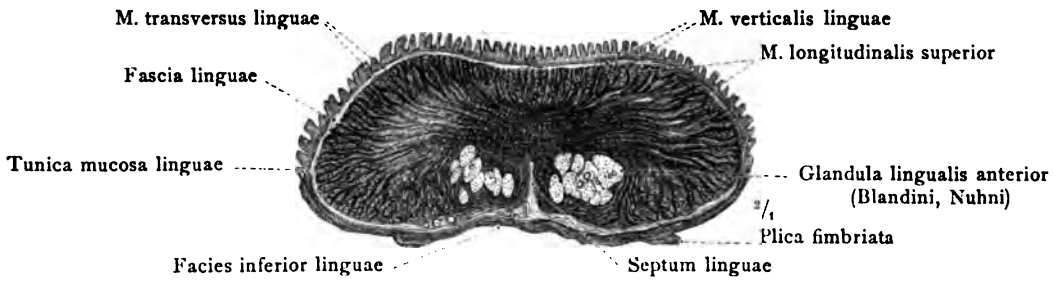


Fig. 652. Frontaler Durchschnitt durch die Zungenspitze. Glandula lingualis anterior (Blandini, Nuhni).

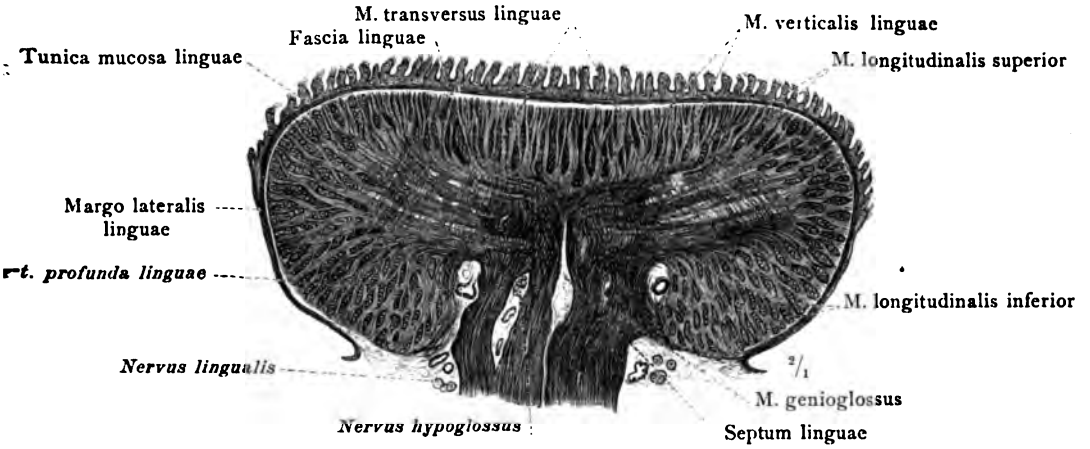


Fig. 653. Frontaler Durchschnitt durch den Körper der Zunge.

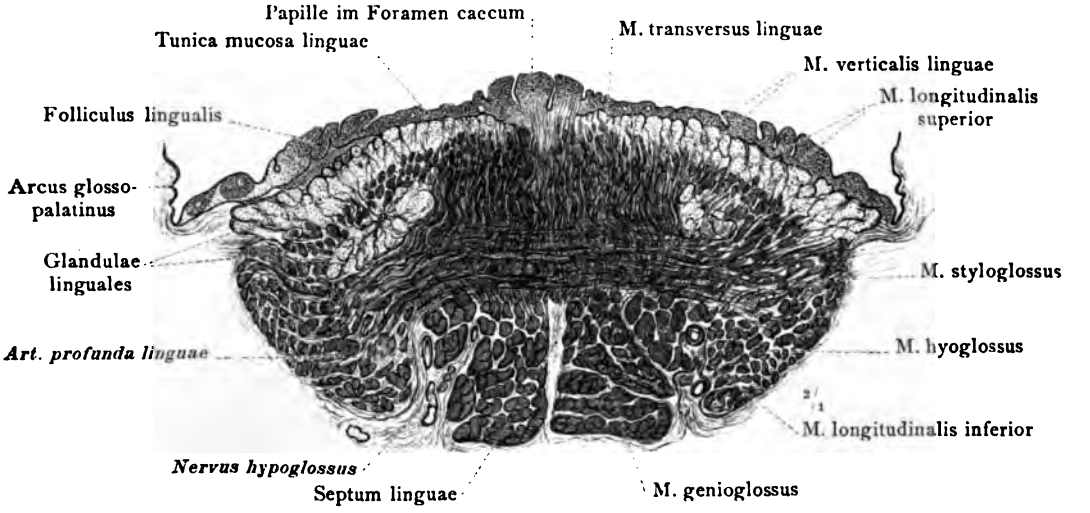


Fig. 654. Frontaler Durchschnitt durch den vordersten Theil der Zungenwurzel. Der Schnitt geht durch eine in diesem Fall an Stelle des Foramen caecum befindliche Papilla vallata. Glandulae linguales.

*Die Anordnung der Zungenmusculatur an frontalen Durchschnitten der Zunge dargestellt.*

**Cavum oris, Mundhöhle.**

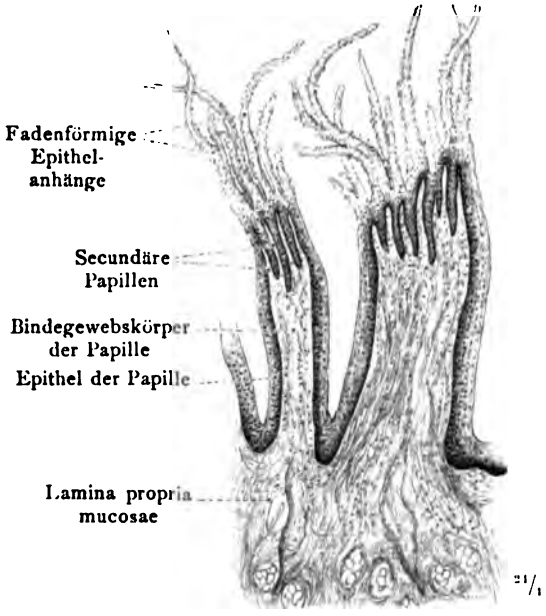


Fig. 655. Papillae filiformes, fadenförmige Zungenpapillen. Besonders grosse, stark vorragende Form. Längsdurchschnitt.

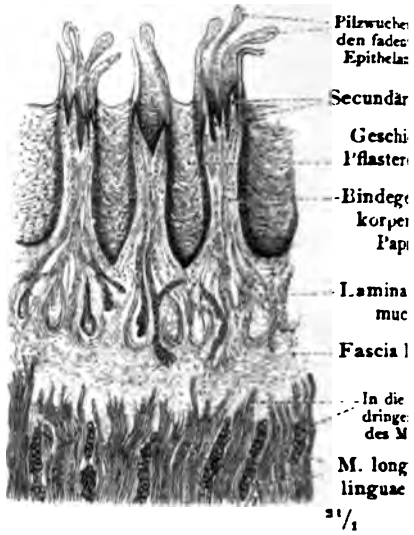


Fig. 656. Papillae filiformes, fadenför Zungenpapillen. Kleine, nur wenig ragende Form. Längsdurchschn

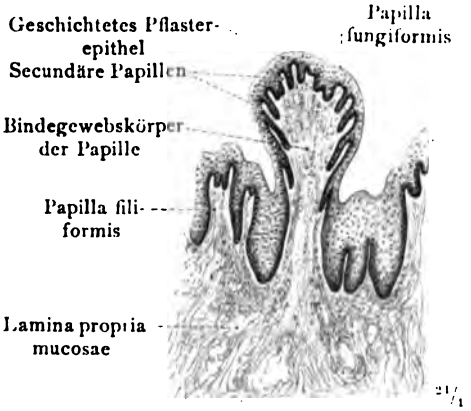


Fig. 657. Papilla fungiformis, pilzförmige Zungenpapille, im Längsdurchschnitt.

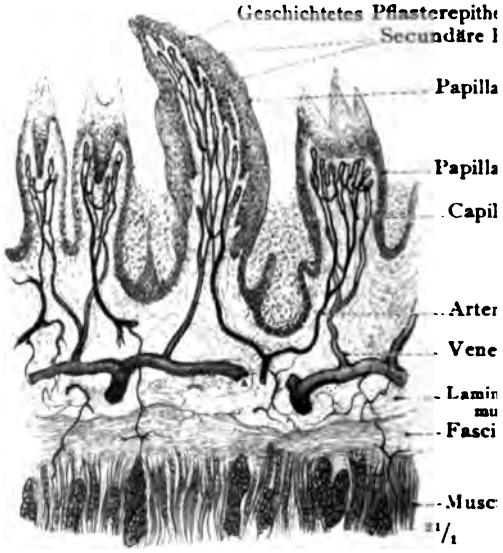


Fig. 658. Papilla conica, kegelförmige Zu papille, zwischen Papillae filiformes im L durchschnitt. Die Blutgefässe der Schlei sind mit Berlinerblau injicirt.

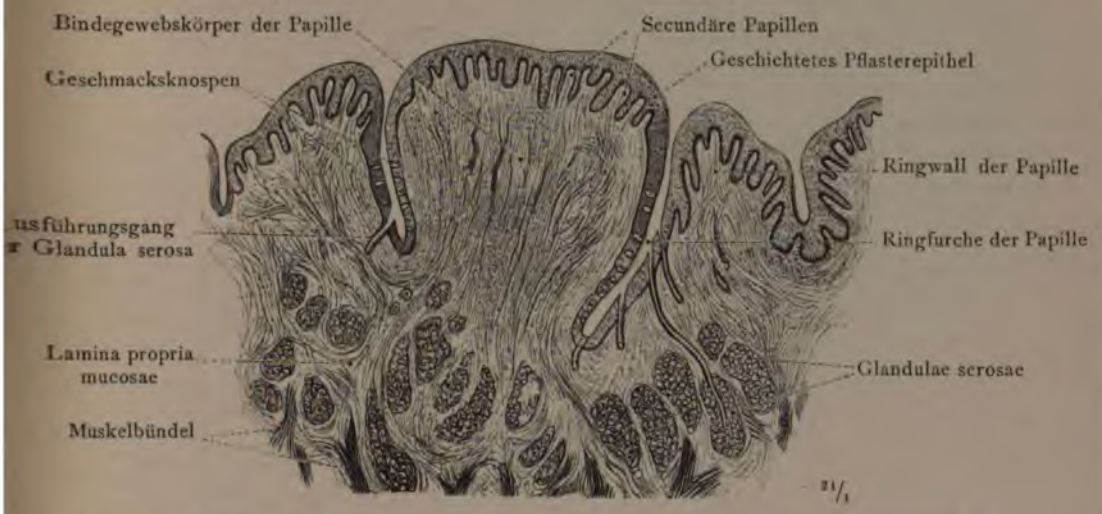


Fig. 659. Papilla vallata, umwallte Zungenpapille, im Längsdurchschnitt.

g. 660. Zwei Papillae lenticulares, linsenförmige Zungenpapillen, im Längsdurchschnitt.

Fig. 661. Zwei Folliculi linguales, Zungenbälge, im Längsdurchschnitt.

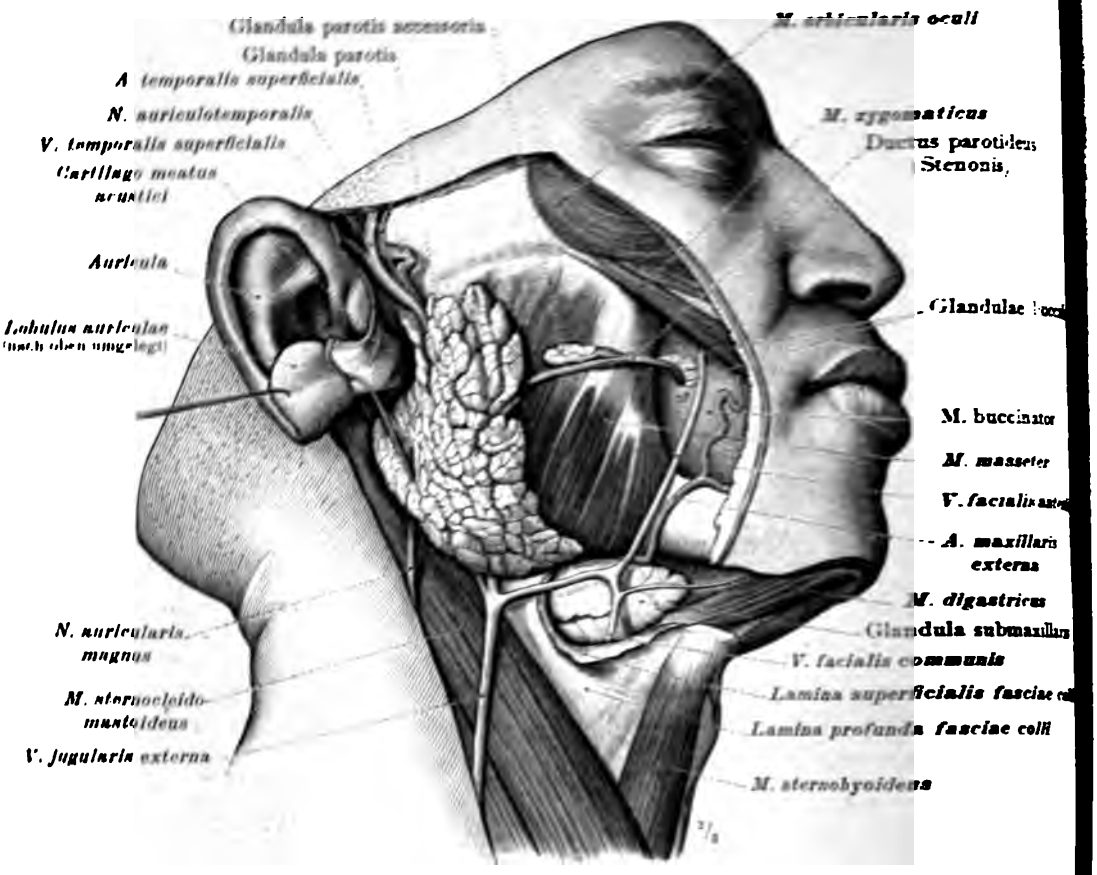


Fig. 662. Glandula parotis, die Ohrspeicheldrüse, und Glandula submaxillaris, die Unterkieferdrüse, der rechten Seite.

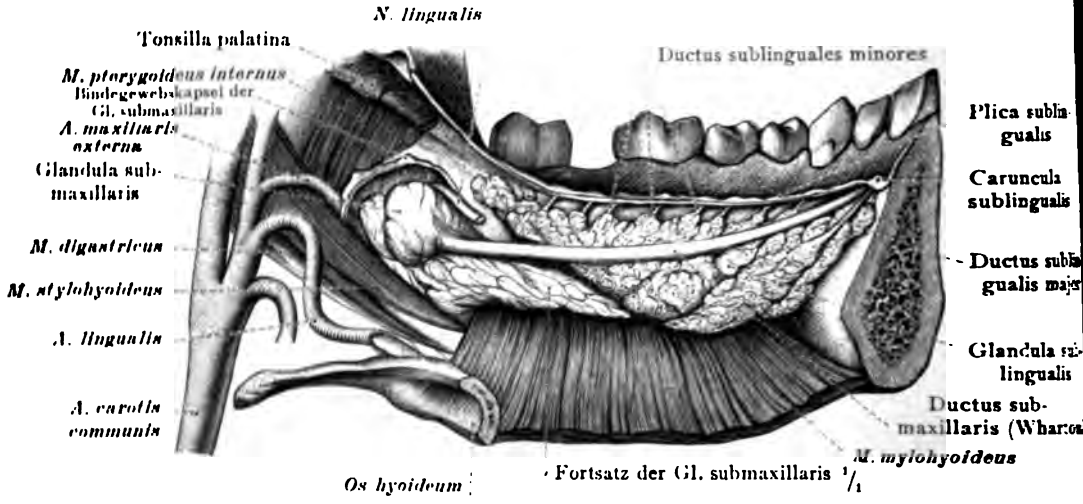


Fig. 663. Glandula sublingualis, die Unterzungendrüse, der linken Seite mit einem Theil der Glandula submaxillaris von der Mundhöhle aus dargestellt. Die Ausführungsgänge dieser Drüsen.

## Glandulae salivales, Mundspeicheldrüsen.

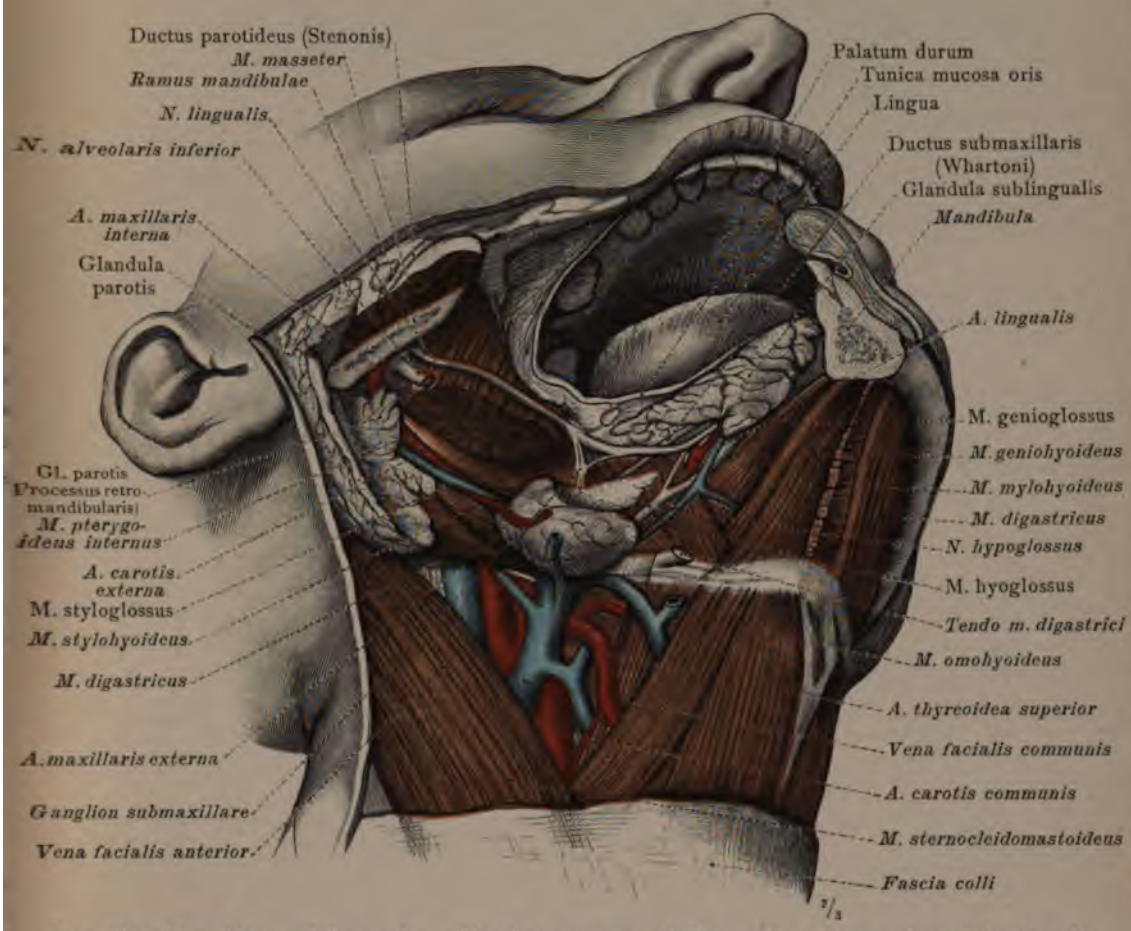


Fig. 664. Glandula sublingualis, die Unterzungendrüse, Glandula submaxillaris, die Unterkieferdrüse, und Glandula parotis, die Ohrspeicheldrüse, auf der rechten Körperseite nach Abtragung der Hälfte des Unterkiefers dargestellt. Die Lagebeziehungen dieser Drüsen zu den Muskeln, Gefässen und Nerven. Der vordere Rand der Ohrspeicheldrüse ist sammt dem ihr zunächst liegenden Stück des Ductus parotideus abgetragen worden.

## Glandulae salivales, Mundspeicheldrüsen.

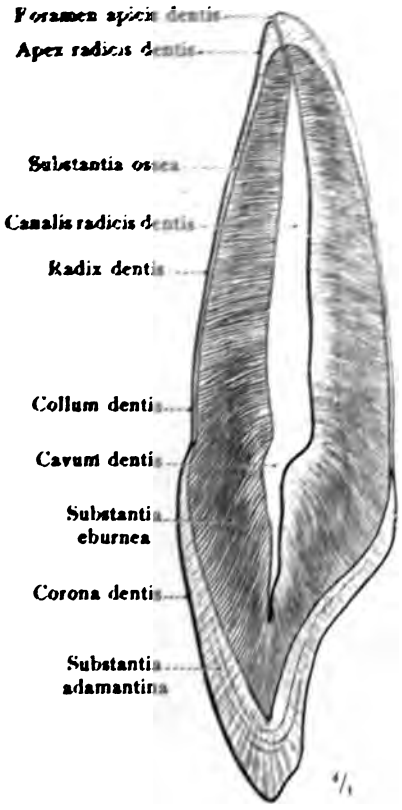


Fig. 665. Dens incisivus superior medialis, der obere mediale Schneidezahn in sagittalem Durchschnitt. Substantia eburnea, Zahnbein; Substantia adamantina, Zahnschmelz; Substantia ossea, Cement; Cavum dentis, Zahnhöhle; Canalis radicis dentis, Wurzelkanal.

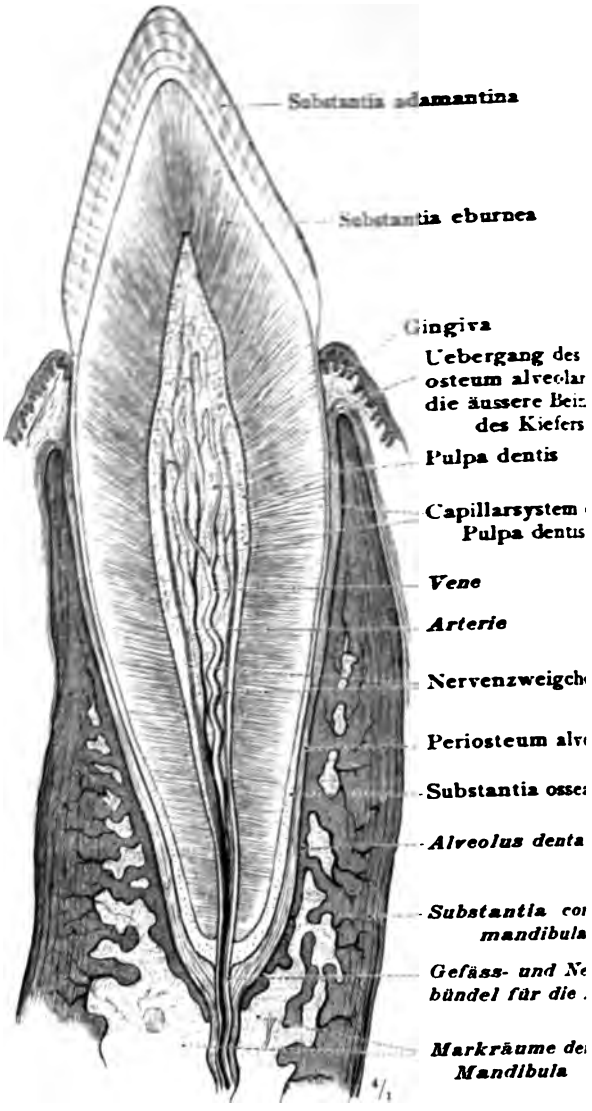


Fig. 666. Dens caninus inferior, der untere zahn, mit dem Zahnfächertheil des Kiefers, Zahnfleisch, der Wurzelhaut und der Pulpa d im Längsdurchschnitt.

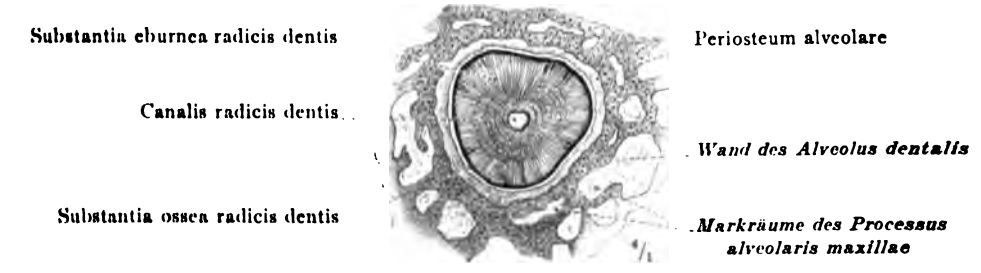


Fig. 667. Die Wurzel des oberen medialen Schneidezahnes mit dem zugehörigen Za fach und der Wurzelhaut im Querdurchschnitt.

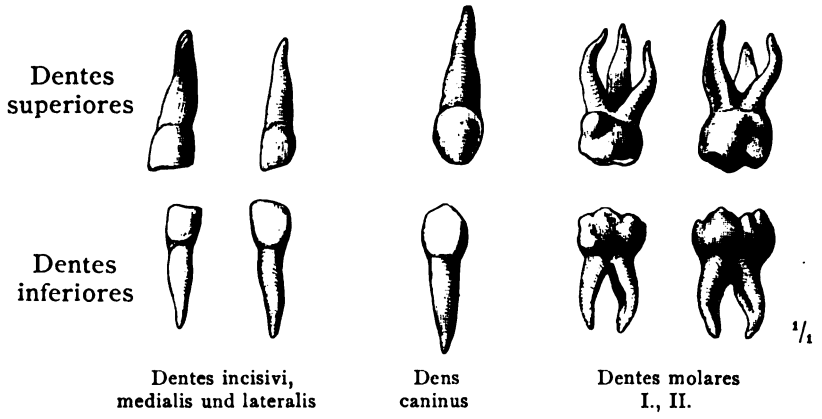


Fig. 668. Dentes decidui, die Milchzähne, in der Ansicht von der labialen, beziehungsweise buccalen Seite.

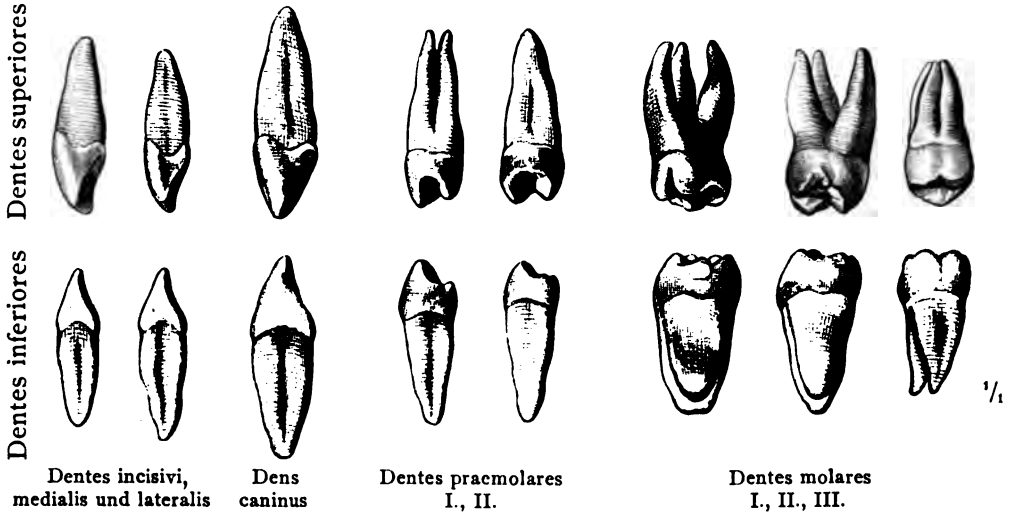


Fig. 669. Dentes permanentes, die bleibenden Zähne, in der Ansicht von der lateralen, beziehungsweise hinteren Seite.

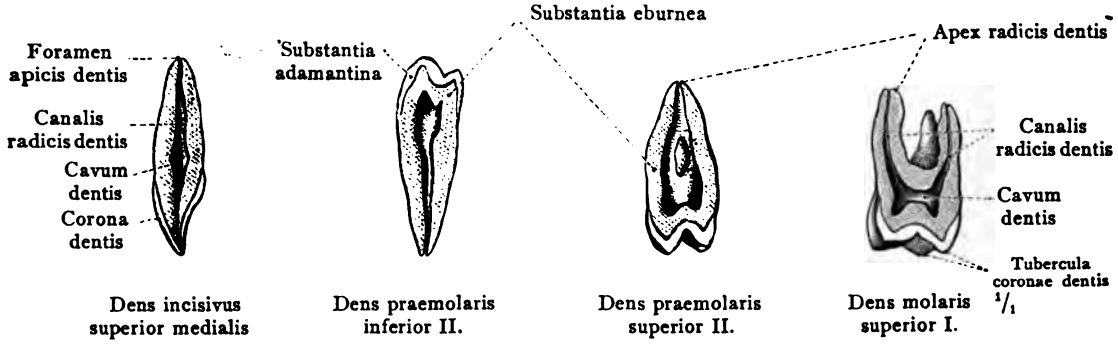


Fig. 670. Die Zahnhöhle und der Zahnwurzelkanal, an längs durchschnittenen Zähnen dargestellt.

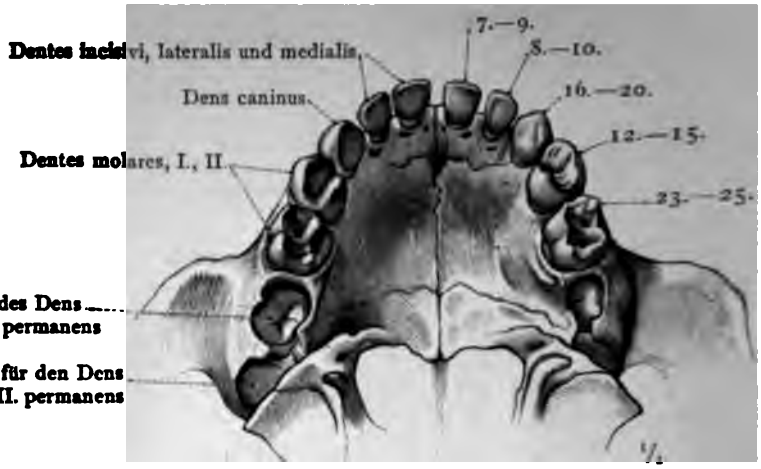


Fig. 671. Das vollständige Milchgebiss (Wechselzähne), Dentes **decidui, des Obe** von einem drei Jahre alten Knaben. Die arabischen Ziffern **zeigen den Lebe** an, in welchem die einzelnen Zähne durchzubrechen **pflegen.**

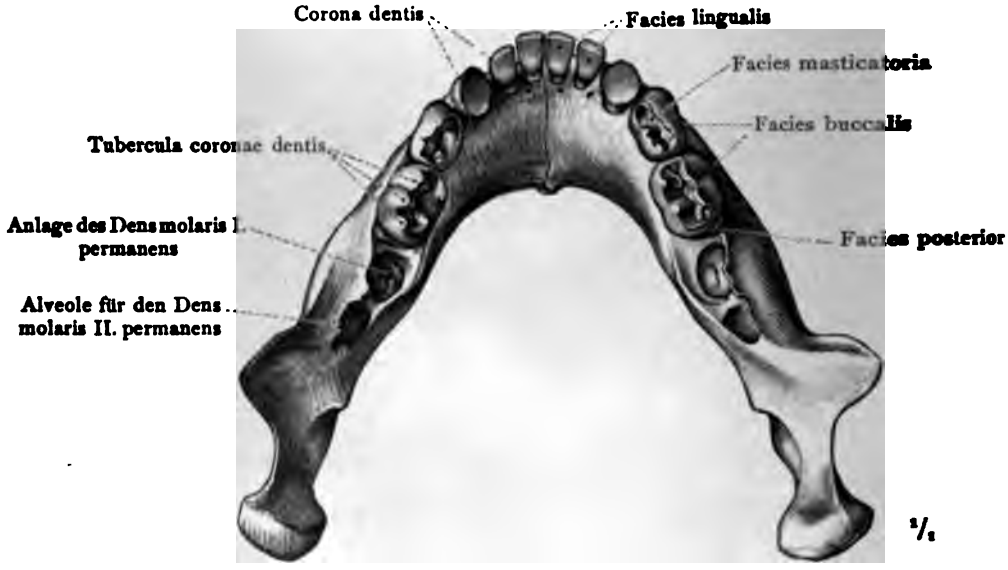


Fig. 672. Das vollständige Milchgebiss (Wechselzähne), Dentes **decidui, des** kiefers von einem drei Jahre alten Knaben.

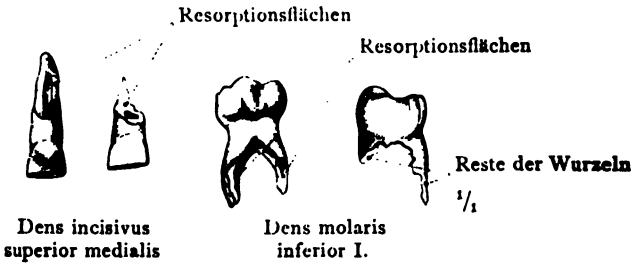


Fig. 673. Dentes decidui, Milchzähne, vor dem Wechsel, auf verschiedenen **Stu** Wurzelresorption.

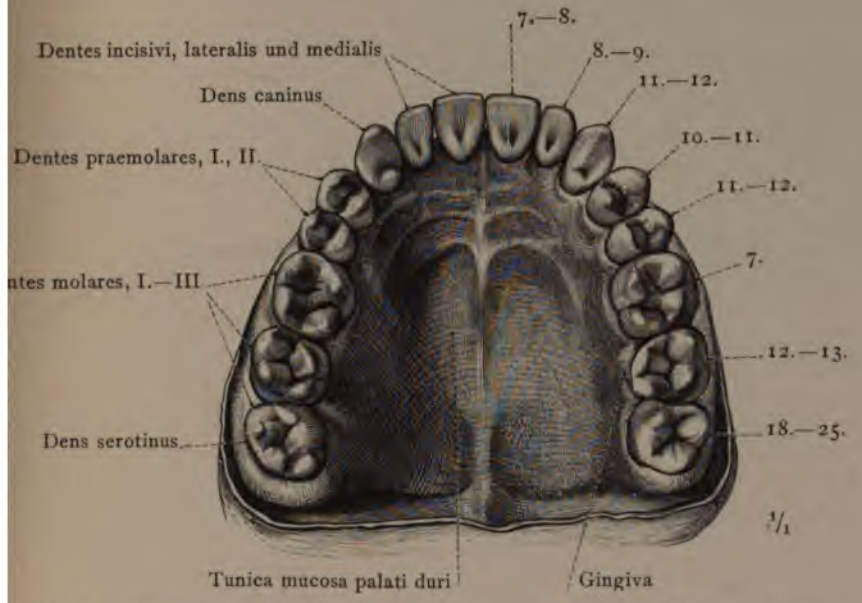


4. Das vollständige bleibende Gebiss (Dauerzähne), Dentes permanentes, des iefers von einem 26 Jahre alten Mann, mit dem Zahnfleisch dargestellt. Ansicht auflächen, Facies masticatoriae. Die arabischen Ziffern zeigen das Lebensjahr an, in welchem die einzelnen Zähne durchzubrechen pflegen.

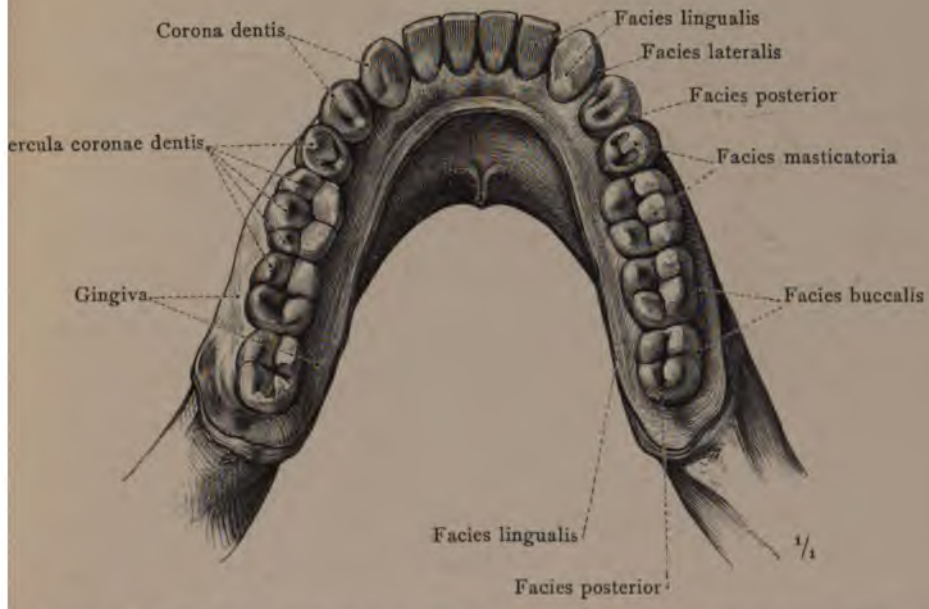


75. Das vollständige bleibende Gebiss (Dauerzähne), Dentes permanentes, des kiefers von einem 26 Jahre alten Mann, mit dem Zahnfleisch dargestellt. Ansicht der Kauflächen, Facies masticatoriae.

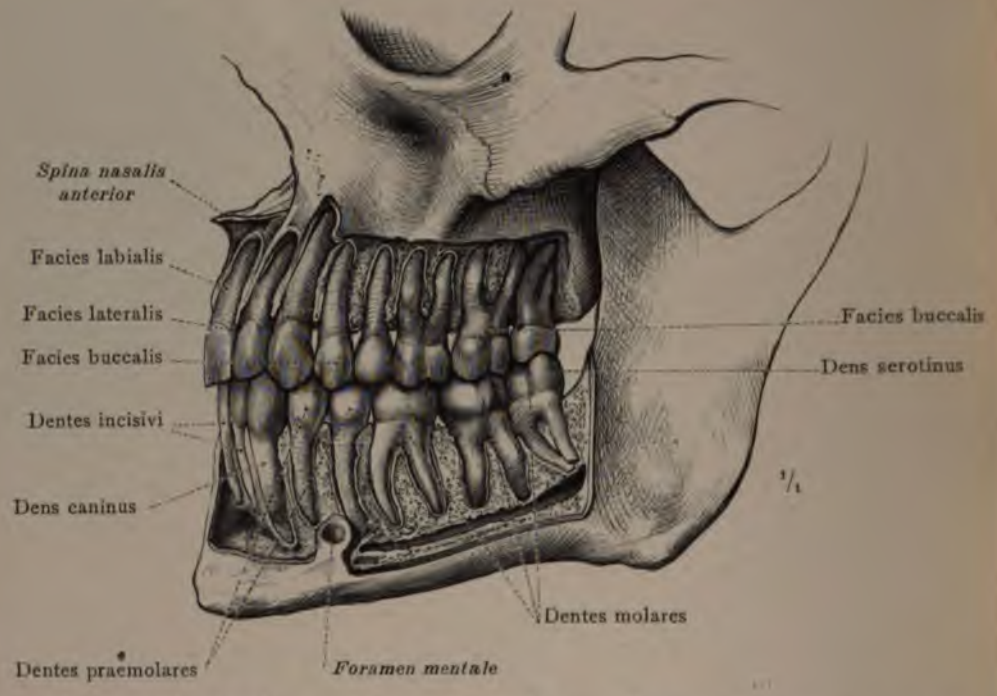


Fig. 676. Die linke Hälfte des bleibenden Gebisses, Dentes permanentes, unter v ständiger Blosslegung der Zahnwurzeln von der labialen, beziehungsweise buccal Seite dargestellt. Normale Einstellung der oberen und unteren Zahnreihe.

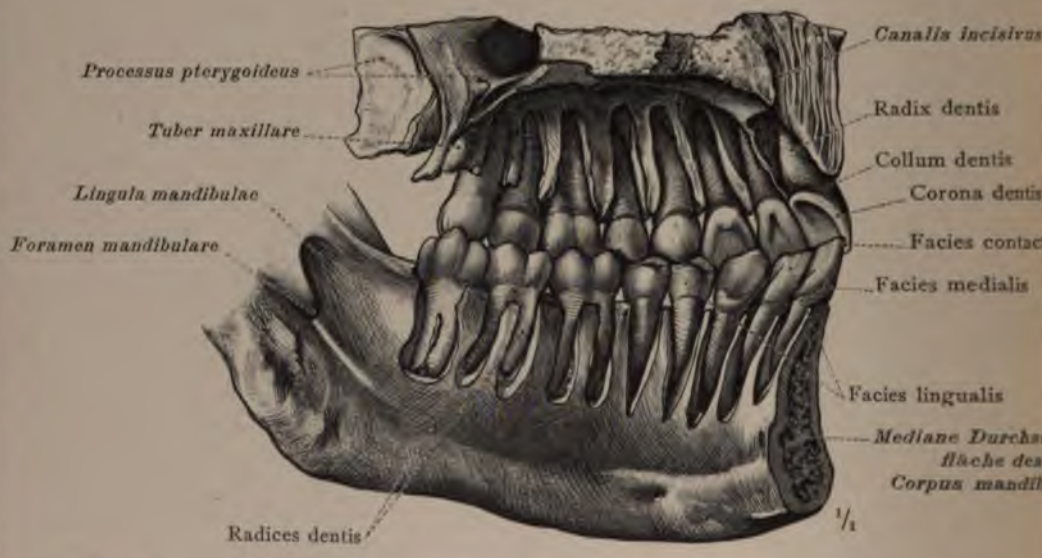


Fig. 677. Die linke Hälfte des bleibenden Gebisses, Dentes permanentes, unter v ständiger Blosslegung der Zahnwurzeln von der lingualen Seite dargestellt. Norm Einstellung der oberen und unteren Zahnreihe.

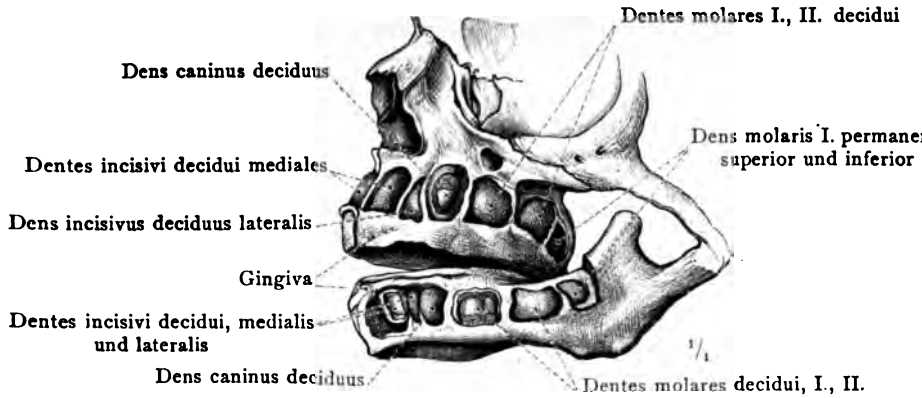


Fig. 678. Die Zahnanlagen (Zahnsäckchen) eines reifen neugeborenen Kindes, durch Abtragung der Wände der Zahnfächer an der linken Kopfseite dargestellt. Die Zahnsäckchen des oberen Eckzahnes, des medialen unteren Schneidezahnes und des ersten unteren Milchmahlzahnes sind eröffnet worden, um die in ihnen befindlichen Zahnscherbchen zu zeigen.

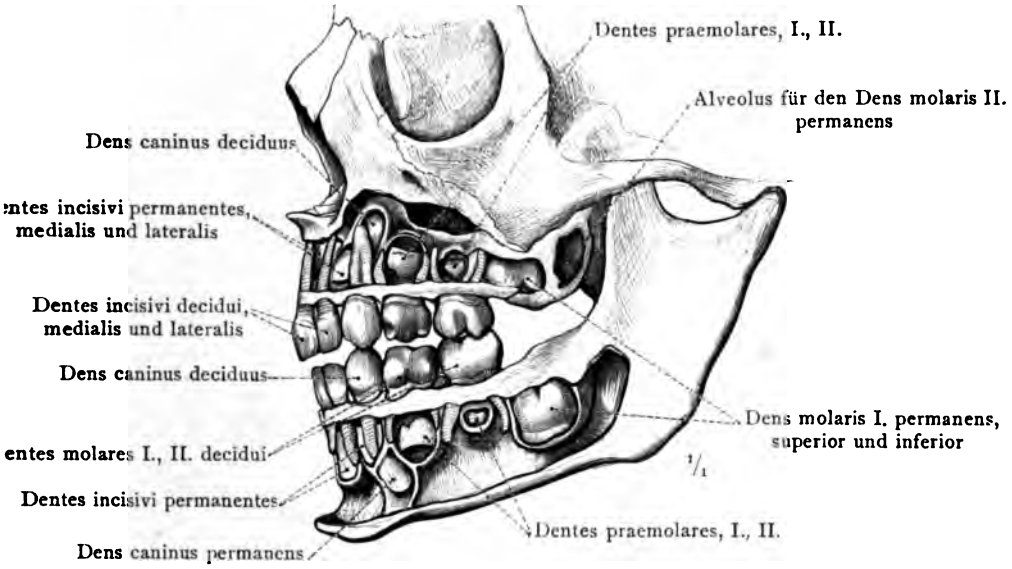


Fig. 679. Die linke Hälfte des Milchgebisses eines 2½ Jahre alten Knaben. Durch entsprechende Abtragung der Kieferwände sind die Anlagen der bleibenden Zähne und die Lageverhältnisse derselben zu den Wurzeln der Milchzähne sichtbar gemacht worden.

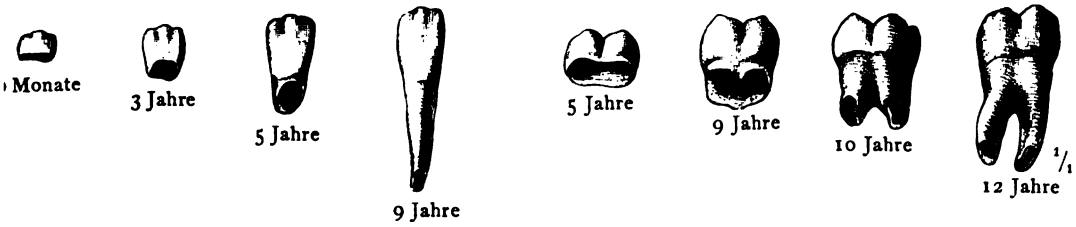


Fig. 680. Entwicklungsstufen des bleibenden lateralen unteren Schneidezahnes und des bleibenden zweiten unteren Mahlzahnes. Der vierte in jeder Reihe war bereits durchgebrochen.

**Dentes, Zähne.**

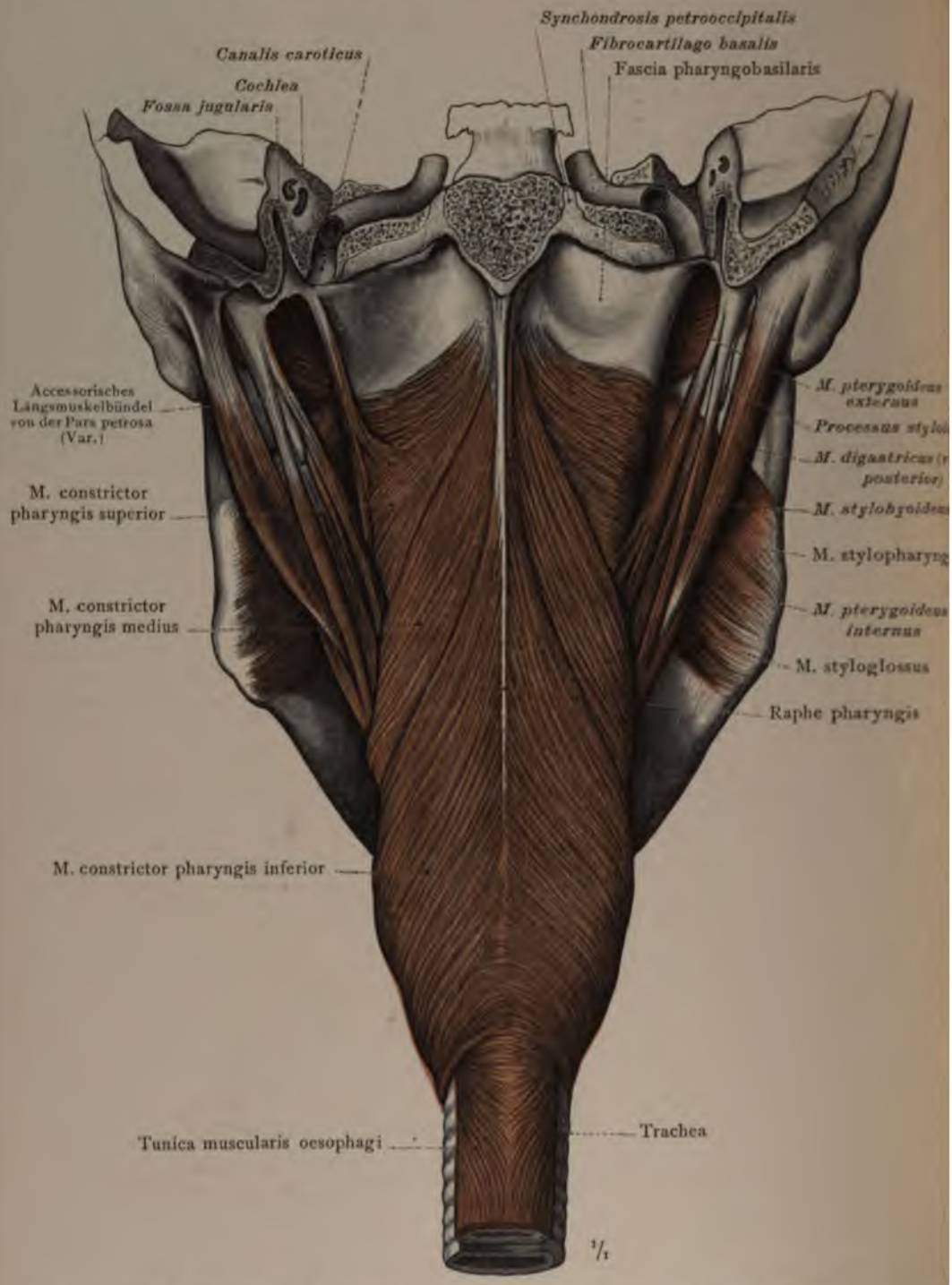


Fig. 681. Der Schlundkopf, Pharynx, und dessen Uebergang in die Speiseröhre, in Ansicht von hinten. Durch Ablösung der Tunica adventitia ist die äussere Mus schichte des Schlundkopfes dargestellt worden: Musculi constrictores pharyn superior, medius und inferior, der obere, mittlere und untere Schlundkopfschnü Die von dem Griffelfortsatz entspringenden Muskeln und der hintere Bauch M. digastricus. Fascia pharyngobasilaris.

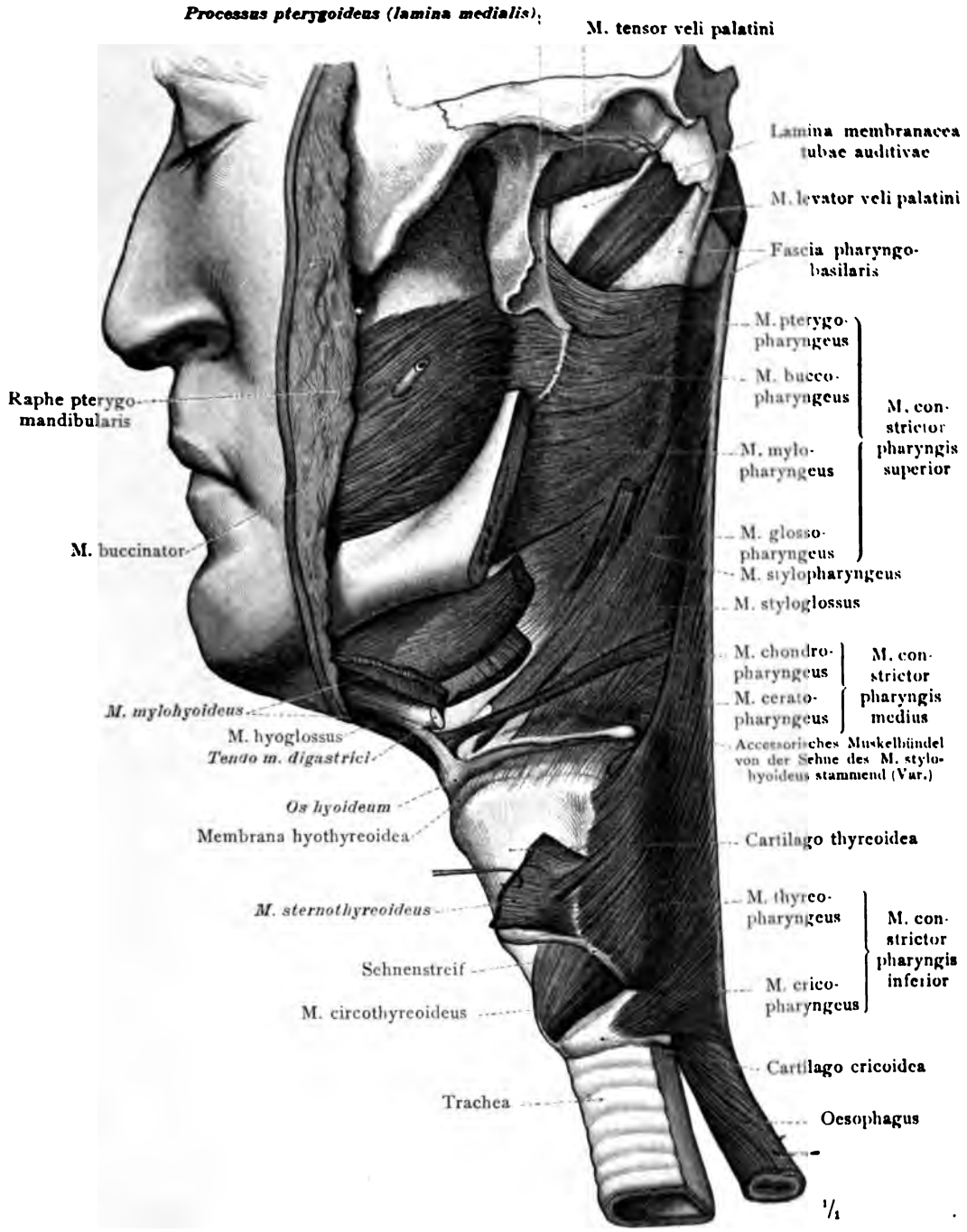


Fig. 682. Die äussere Muskelschichte des Schlundkopfes, nach Entfernung des Unterkieferastes und Abtragung der von dem Griffelfortsatz entspringenden Muskeln, des hinteren Bauches des M. digastricus und des M. mylohyoideus, von der linken Seite dargestellt: Musculi constrictores pharyngis, die Schlundkopfschnürer, mit ihren einzelnen Abtheilungen. Zusammenhang des M. buccinator mit dem oberen Schlundkopfschnürer durch die Raphe pterygomandibularis.

**Pharynx, Schlundkopf.**

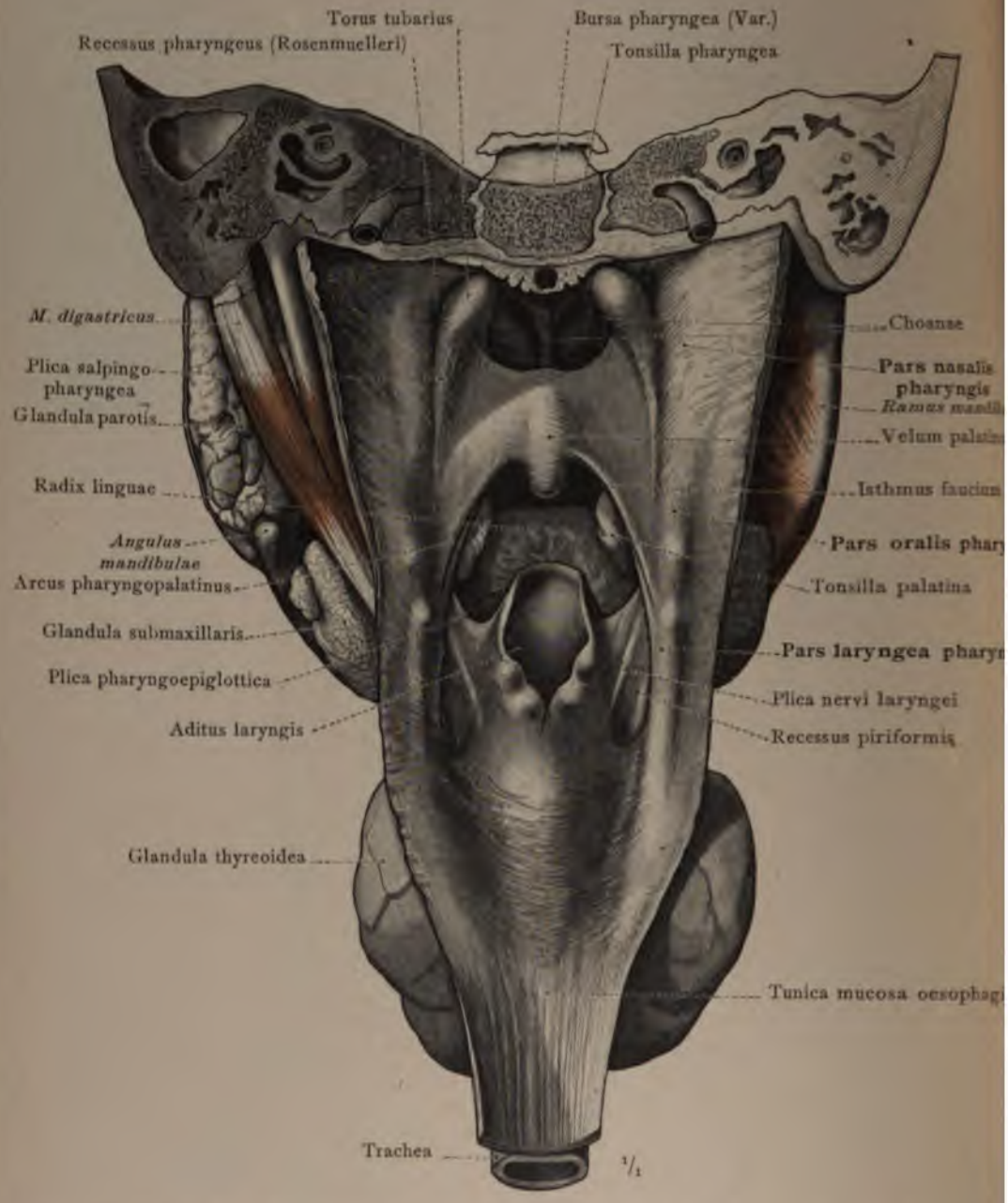


Fig. 683. Der Schlundkopfraum, Cavum pharyngis, in der Ansicht von hinten. Die hint Wand des Schlundkopfes wurde der ganzen Länge nach in der Mittellinie gespalt von der Schädelbasis abgetrennt und jederseits seitlich umgelegt. Tunica muc pharyngis, Schleimhaut des Schlundkopfes; die drei Abtheilungen des Schlundkopf Pars nasalis, Pars oralis und Pars laryngea, und ihre Communicationen.

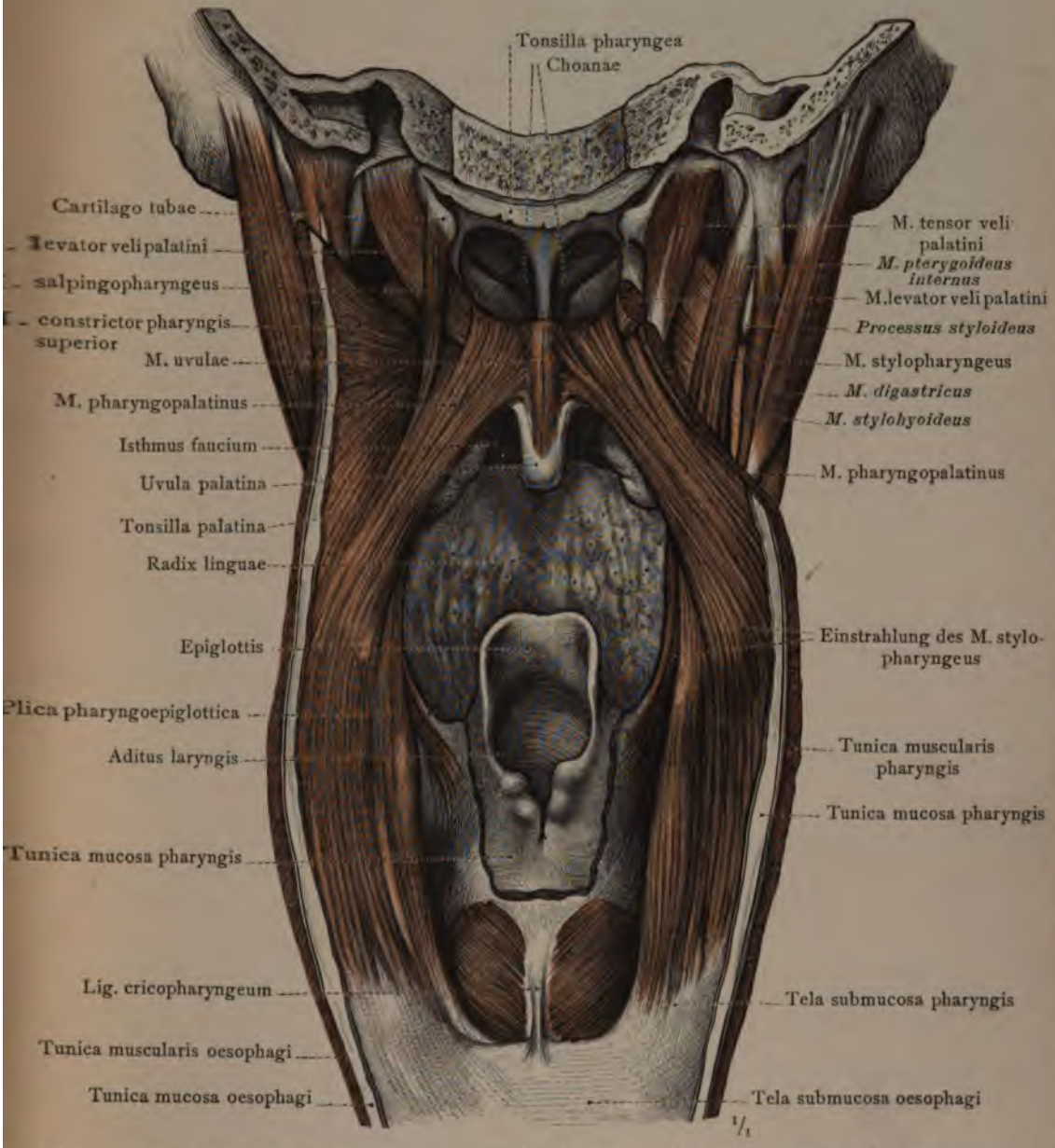


Fig. 684. Die Musculatur des Gaumensegels, Velum palatinum, und die Längsmusculatur des Schlundkopfes nach Eröffnung der hinteren Wand des Schlundkopfes durch einen medianen Längsschnitt und Abtragung der Schleimhaut desselben dargestellt. Auf der rechten Seite ist der Musculus levator veli palatini und ein kleiner Theil der Schlundkopfwand abgetragen worden, um den Musculus tensor veli palatini und einen grösseren Theil des Musculus stylopharyngeus zur Ansicht zu bringen. In der unmittelbaren Umgebung des Kehlkopfeinganges, Aditus laryngis, ist die Schleimhaut des Schlundkopfes erhalten worden; ebenso ist entlang den Rändern des medianen Längsschnittes jederseits ein schmaler Streifen der Schleimhaut stehen geblieben.

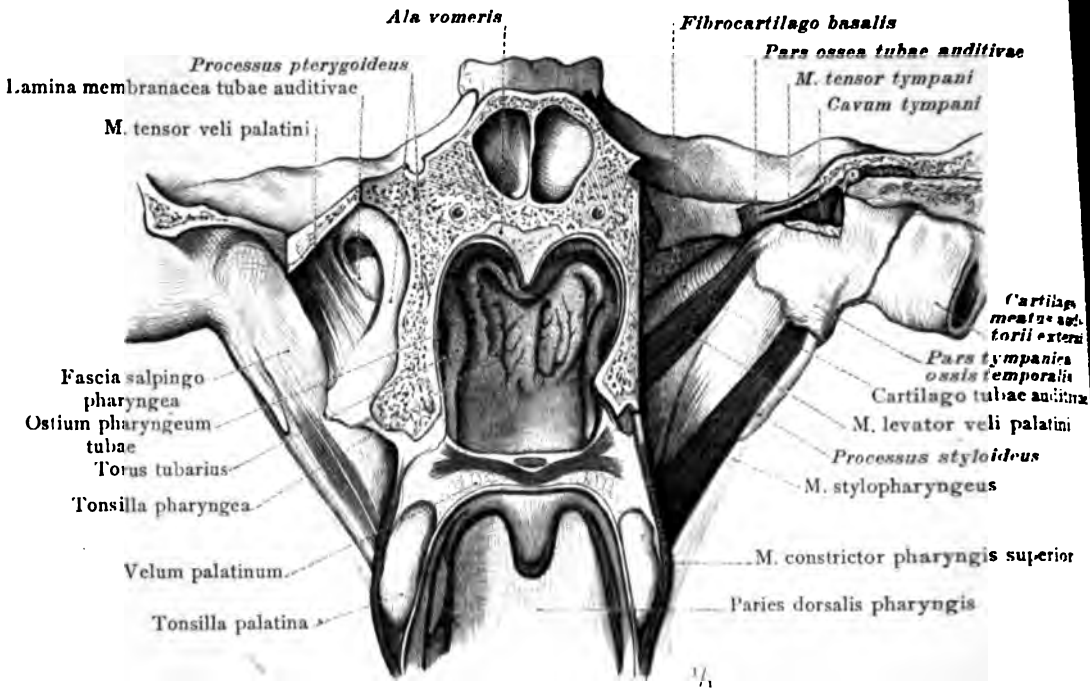


Fig. 685. Der Nasenrachenraum, Pars nasalis pharyngis, in der Ansicht von vorne, an einem frontalen Durchschnitt durch den Kopf dargestellt. Auf der linken Körperseite ist der grösste Theil des Processus pterygoideus, ferner die vordere Wand der Trommelhöhle und die laterale Wand der Ohrtrompete abgetragen worden. Tonsilla pharyngea, die Rachenmandel.

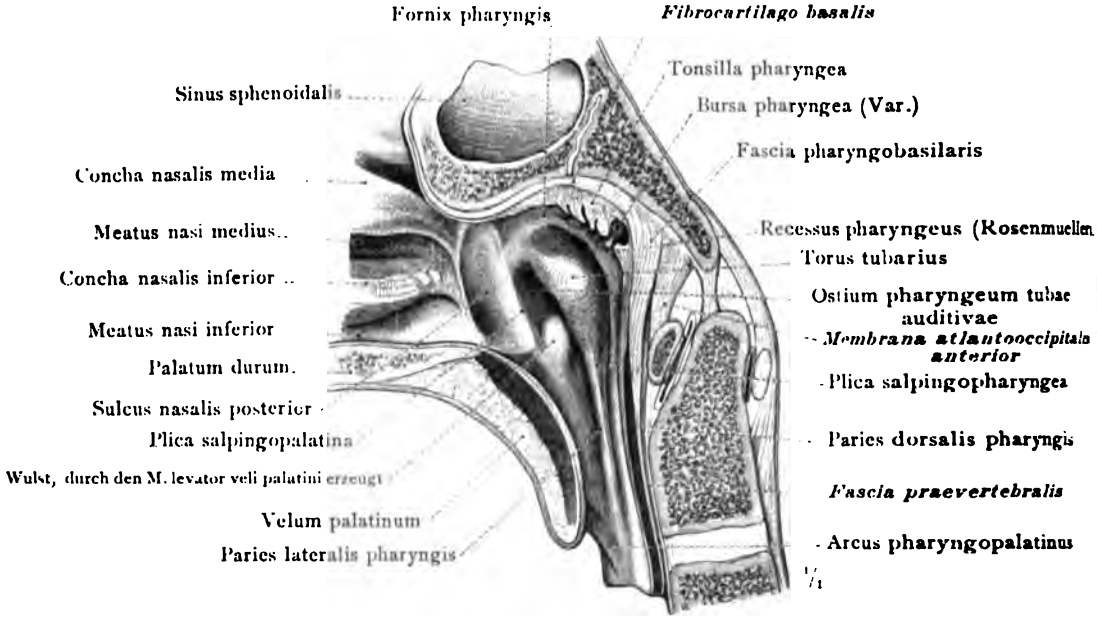


Fig. 686. Der Nasenrachenraum, Pars nasalis pharyngis, und sein Uebergang in die Nasenhöhle, in mediansagittalem Durchschnitt; Ansicht der rechten Seitenwand mit der Schlundkopfmündung der Ohrtrompete. Tonsilla pharyngea; Bursa pharyngea. Sulcus nasalis posterior, dem Meatus nasopharyngeus entsprechend. Plica salpingopalatina, Hakenfalte; Plica salpingopharyngea, Wulstfalte.

**Pharynx, Schlundkopf.**

# DER BAUCH- UND BECKENTHEIL

# DES VERDAUUNGSAPPARATES.

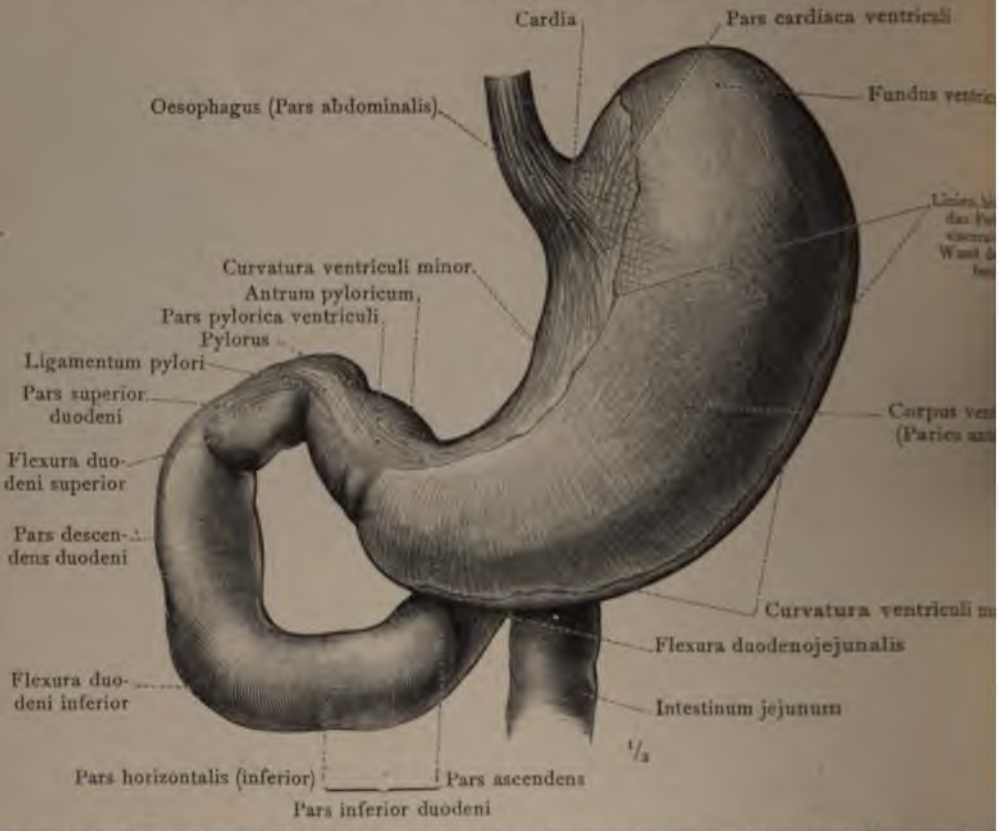


Fig. 687. Der Magen, Ventriculus (Gaster), in mässig ausgedehntem Zustand, m unteren Theil der Speiseröhre und dem Zwölffingerdarm, Duodenum. Ansicht von

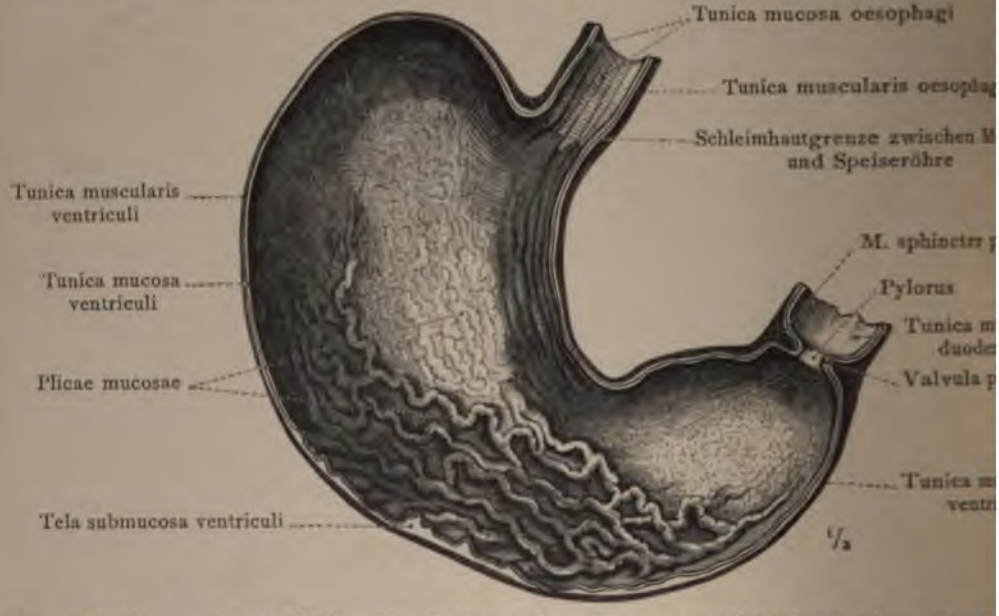


Fig. 688. Die vordere Hälfte des entlang dem grossen und kleinen Magenboge zweigeschnittenen Magens in der Ansicht von innen. Uebergang der Schle der Speiseröhre in den Magenmund, Cardia; der Ausgang des Magens, Pf Pylorus. Falten der Magenschleimhaut, Plicae mucosae ventriculi.

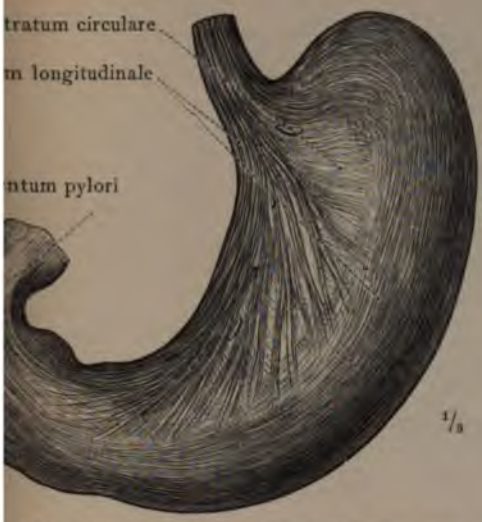


. 689. Die oberflächliche Schichte der ica muscularis des Magens: Stratum longitudinale.

Fig. 690. Die mittlere und die tiefe Schichte der Tunica muscularis des Magens: Stratum circulare und Fibrae obliquae. Das Stratum circulare wurde streckenweise abgetragen.

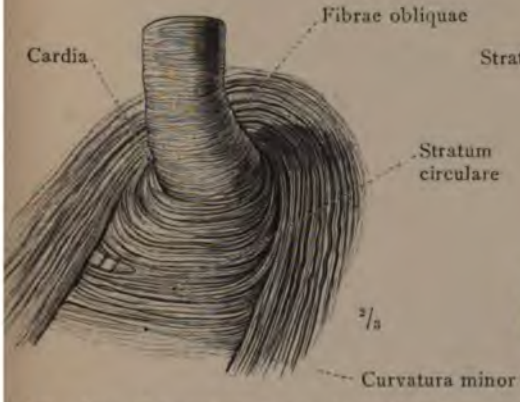


. 691. Die Musculatur an der Cardia, h Ablösung der Schleimhaut von innen her dargestellt.

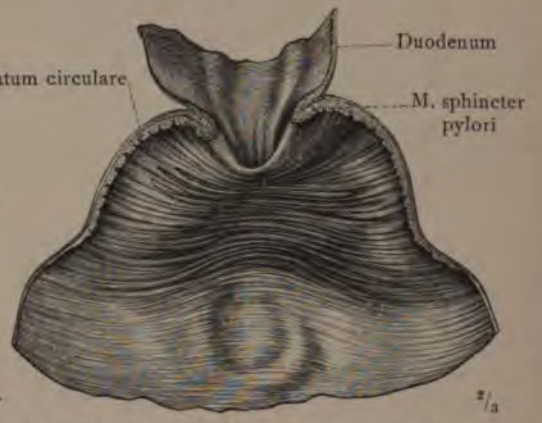


Fig. 692. Die Musculatur in der Regio pylorica, von innen her dargestellt.

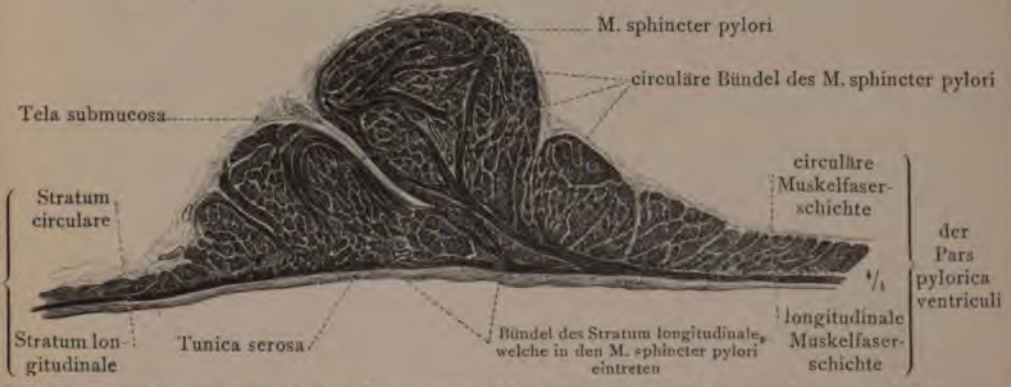


ig. 693. Der Schliessmuskel des Pförtners, M. sphincter pylori, im Längsschnitt.

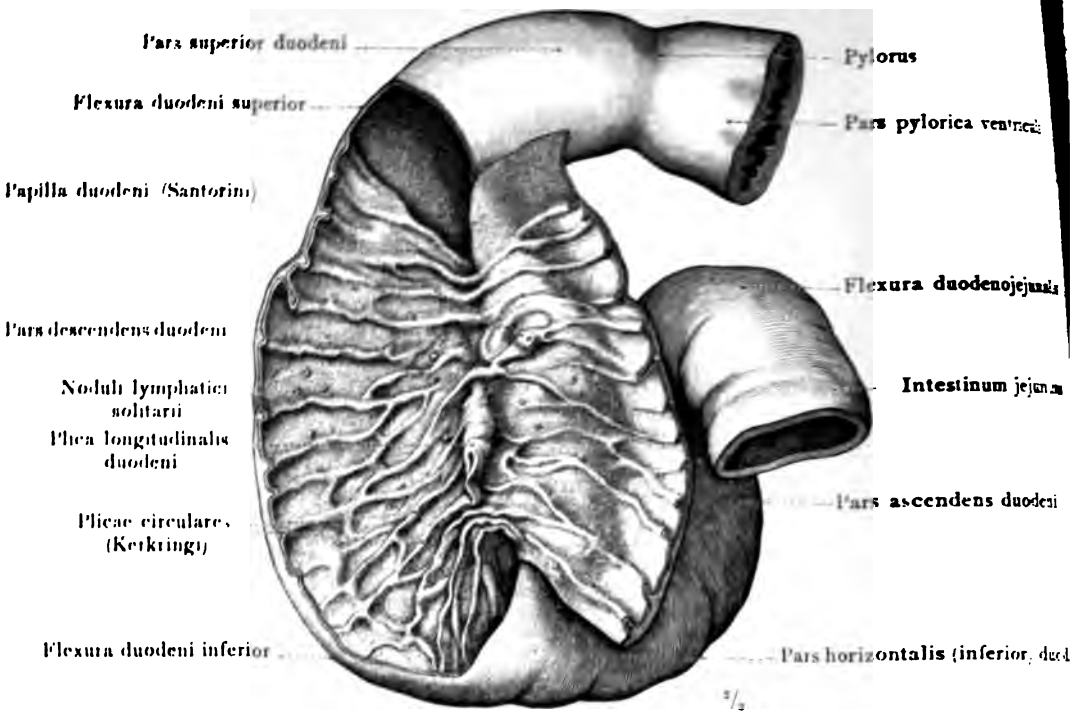


Fig. 691. Der Zwölffingerdarm, Duodenum, in der Ansicht von vorne. Der absteigende Theil des Darmes ist eröffnet und die vordere Wand nach links umgelegt worden. Plica longitudinalis duodeni mit der Mündung des Diverticulum duodenale. Papilla duodeni mit der Mündung des Ductus pancreaticus accessorius.

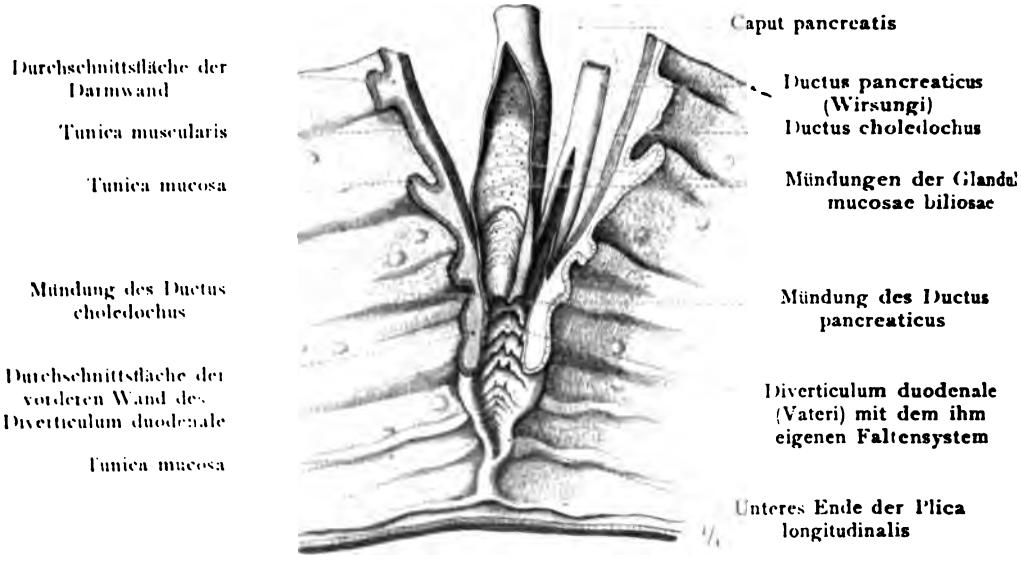


Fig. 692. An dem aufgeschnittenen Duodenum ist der gemeinsame Raum, in welchen sich der Ductus choledochus und der Ductus pancreaticus öffnen, das Diverticulum duodenale (Vateri), sowie die Endstücke der genannten Ausführungsgänge selbst von vorne her der Länge nach eröffnet worden, um die ventilartigen Fältchen des Diverticulum duodenale zur Ansicht zu bringen.

## Tubus digestorius, Verdauungskanal.

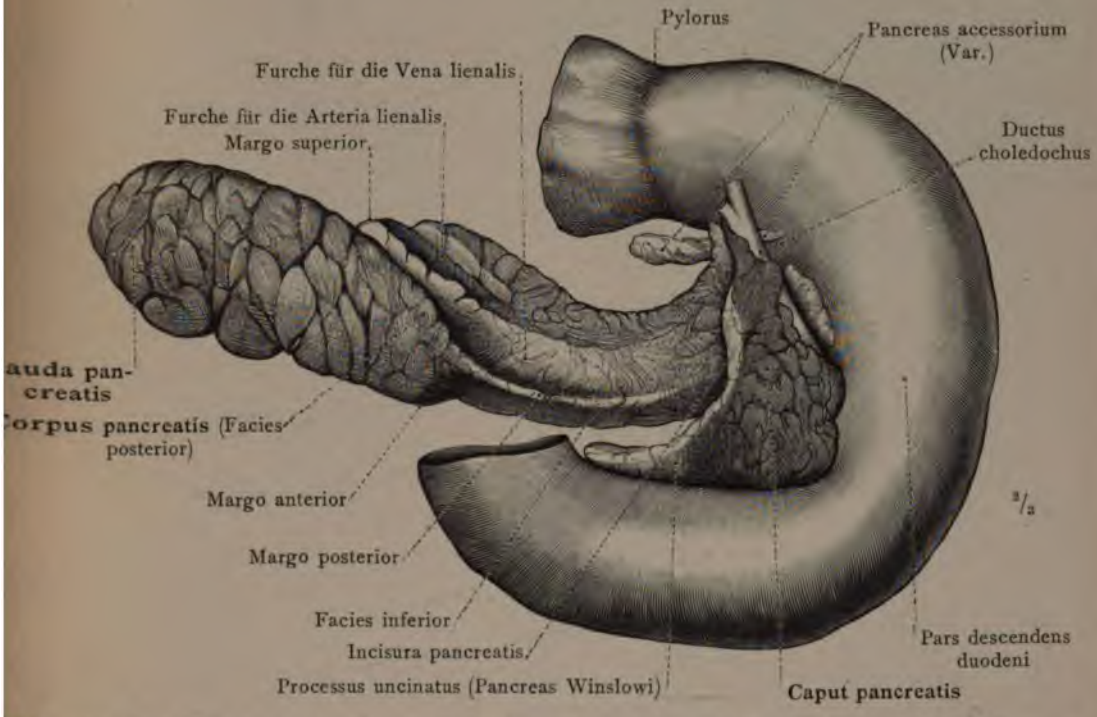


Fig. 696. Die Bauchspeicheldrüse, Pancreas; ihre Lagebeziehung zu dem Zwölffingerdarm und zu dem gemeinschaftlichen Gallengang. Pancreas accessorium. Ansicht von hinten.

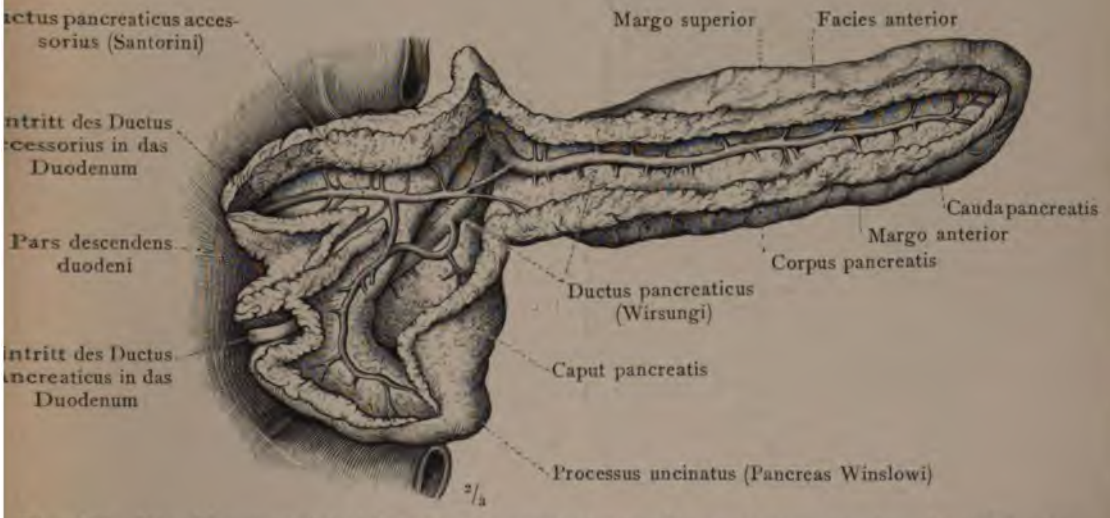


Fig. 697. Die Bauchspeicheldrüse mit präparirtem Gangsystem in der Ansicht von vorne. Ductus pancreaticus; Ductus pancreaticus accessorius.

**Pancreas, Bauchspeicheldrüse.**

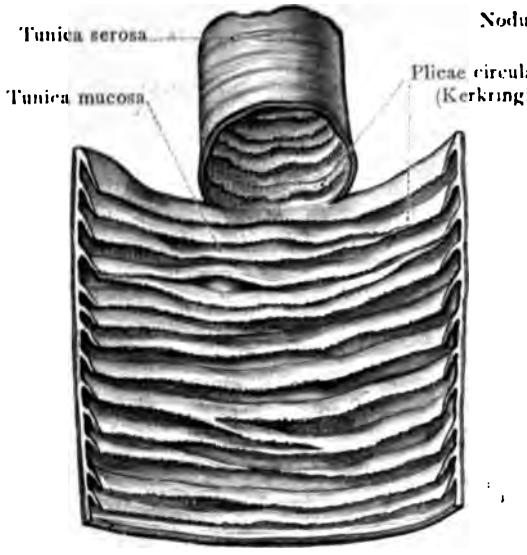


Fig. 698. Intestinum jejunum, Leerdarm, zum Theil eröffnet.

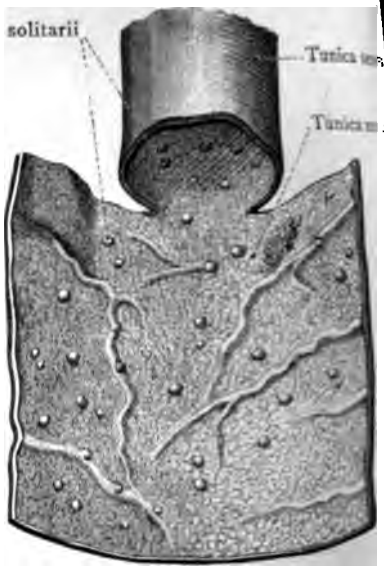


Fig. 699. Intestinum ileum, Krummdar zum Theil eröffnet.

*Intestinum tenue, Dünndarm.*

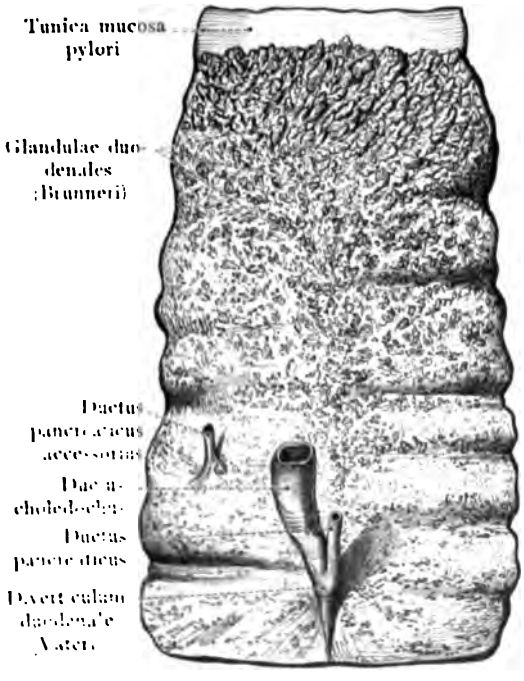


Fig. 700. Die Ausseuseite der Schleimhaut des Zwölffingerdarms, Duodenum, mit den Glandulae duodenales Brunneri, durch Abtragung der Tunica muscularis dargestellt.

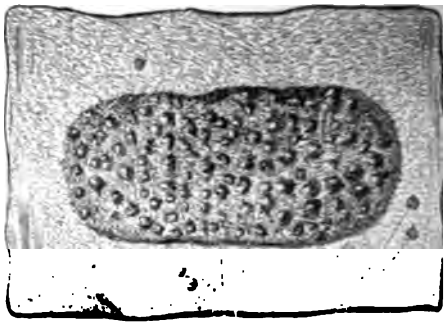


Fig. 701. Noduli lymphatici aggreg Peyeri aus dem Intestinum ileum

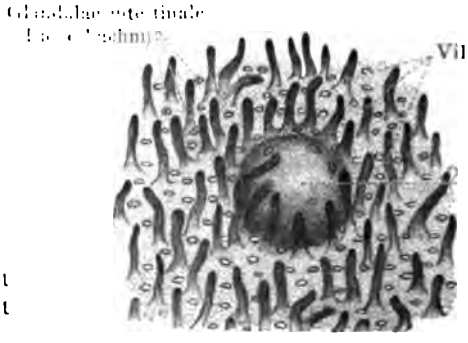


Fig. 702. Schleimhaut des Intestinum il mit einem solitären Lymphknötchen

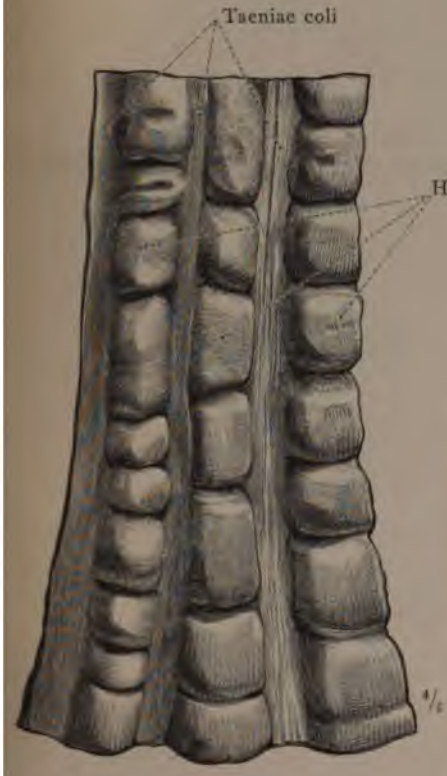


Fig. 703. Die Muskelhaut, Tunica muscularis, des eröffneten Dickdarmes (des Colon transversum) durch Ablösung der Tunica serosa von der Aussenseite dargestellt.

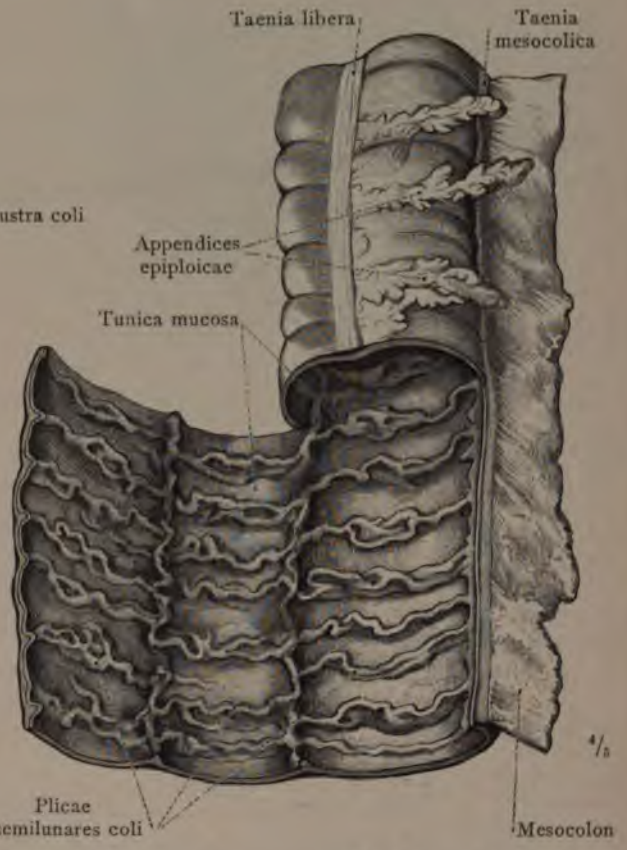


Fig. 704. Intestinum crassum, Dickdarm, theilweise entlang der Ansatzlinie des Gekröses eröffnet. Das Darmstück hatte sich in contrahirtem Zustand befunden.




Fig. 705. Die Schleimhaut des Dickdarmes (des Colon transversum) in mässig ausgespanntem Zustand, von der Innenseite gesehen. An der rechten Seite des Präparates sind die Drüsenzellen der Glandulae intestinales durch Auspinseln entfernt worden.

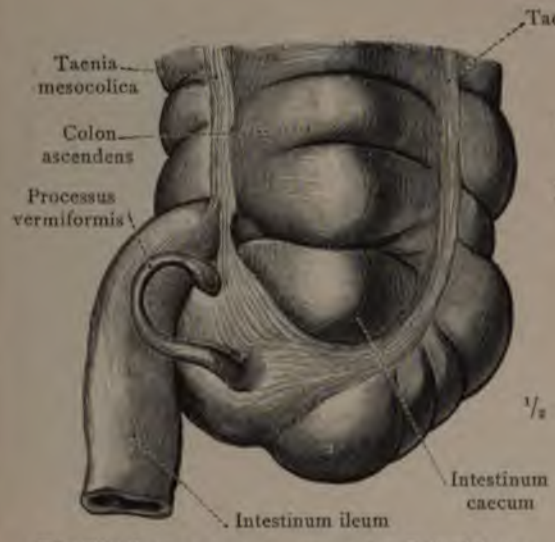


Fig. 706. Intestinum caecum, der Blinddarm, im ausgedehnten Zustand nach Ablösung der Tunica serosa von der dorsalen Seite dargestellt.

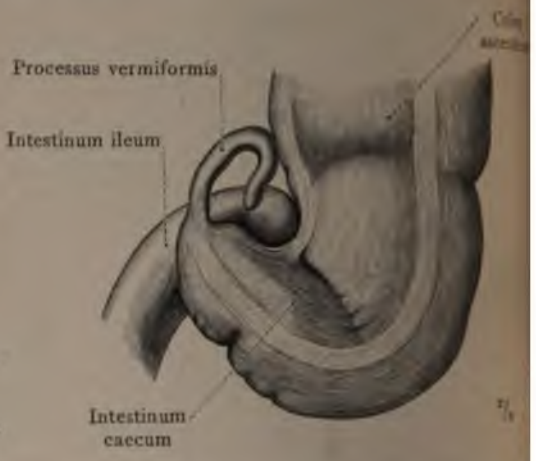


Fig. 707. Intestinum caecum, der Blinddarm eines erwachsenen Mannes in vollständig contrahirtem Zustand nach Ablösung der Tunica serosa von der dorsalen Seite dargestellt.

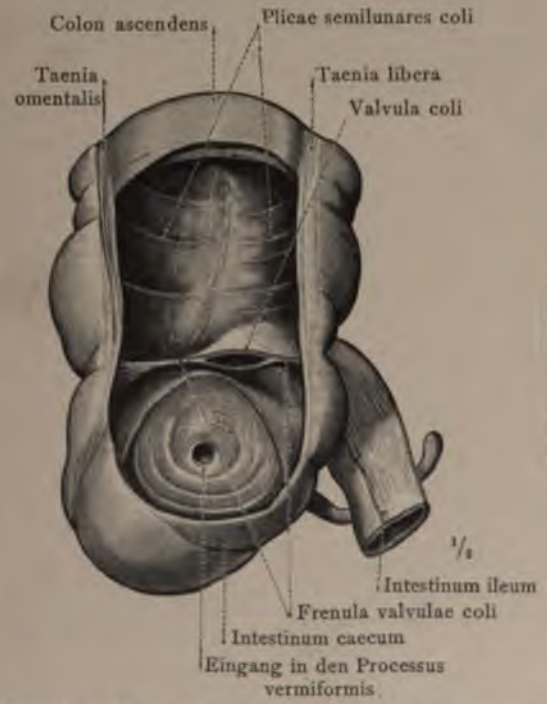


Fig. 708. Der ausgedehnte, getrocknete Blinddarm von der lateralen Seite gesehen. Ein Theil seiner lateralen Wand ist abgetragen worden, um die Blinddarmklappe und den Eingang in den Processus vermiformis zur Ansicht zu bringen.

Fig. 709. Blinddarm in Formalin erhärtet und in der Richtung der Einmündung des Dünndarmes durchschnitten. Die Blinddarmklappe, Valvula coli, in geschlossenem Zustand, frontal durchschnitten.

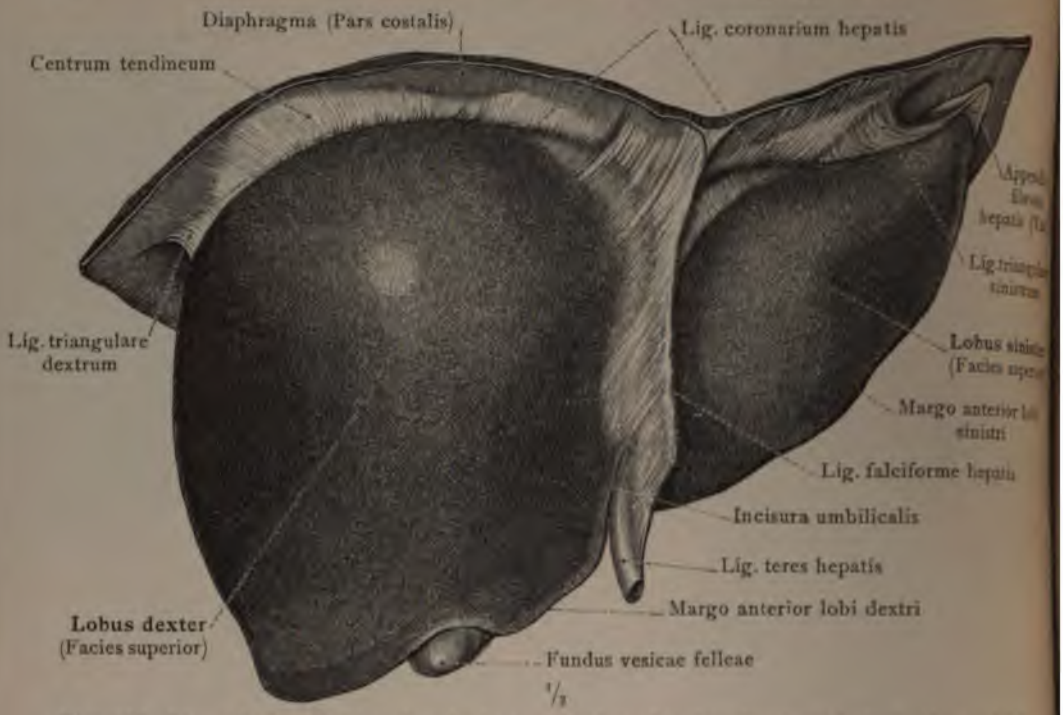


Fig. 713. Die obere Fläche der Leber und ihre Verbindung mit dem Zwerchfell.

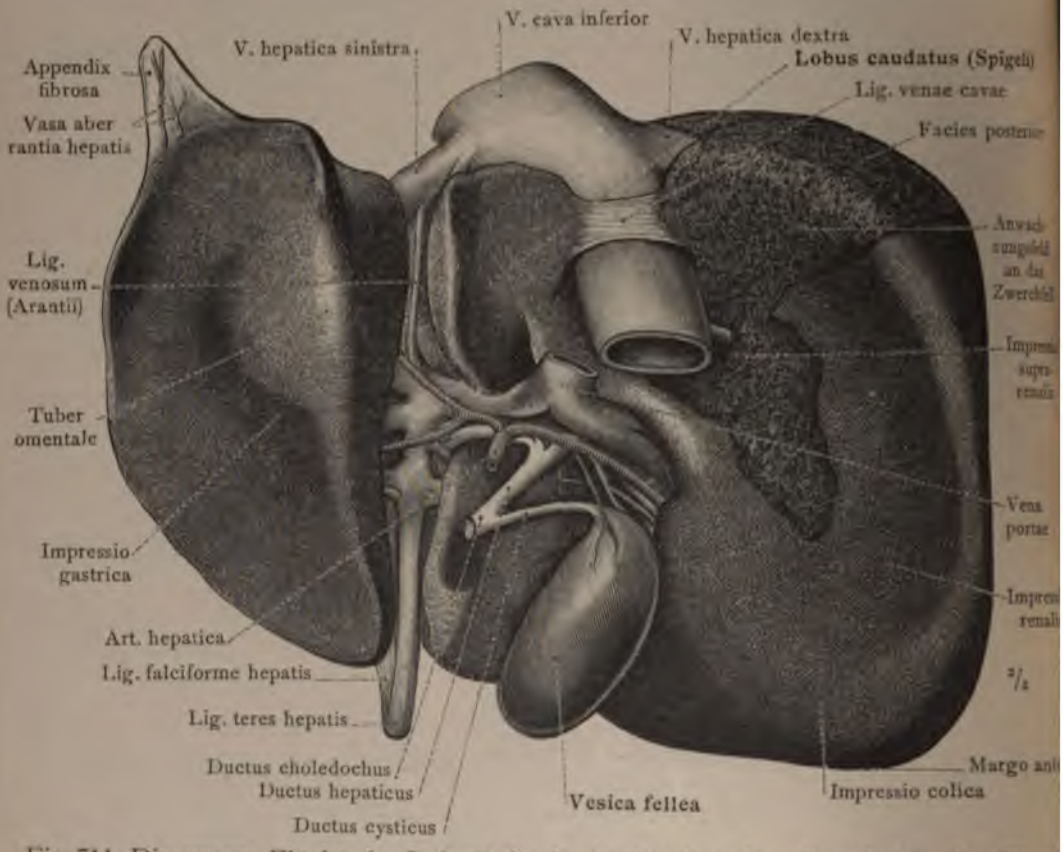


Fig. 714. Die untere Fläche der Leber; die in den Gruben derselben lagernden Theil

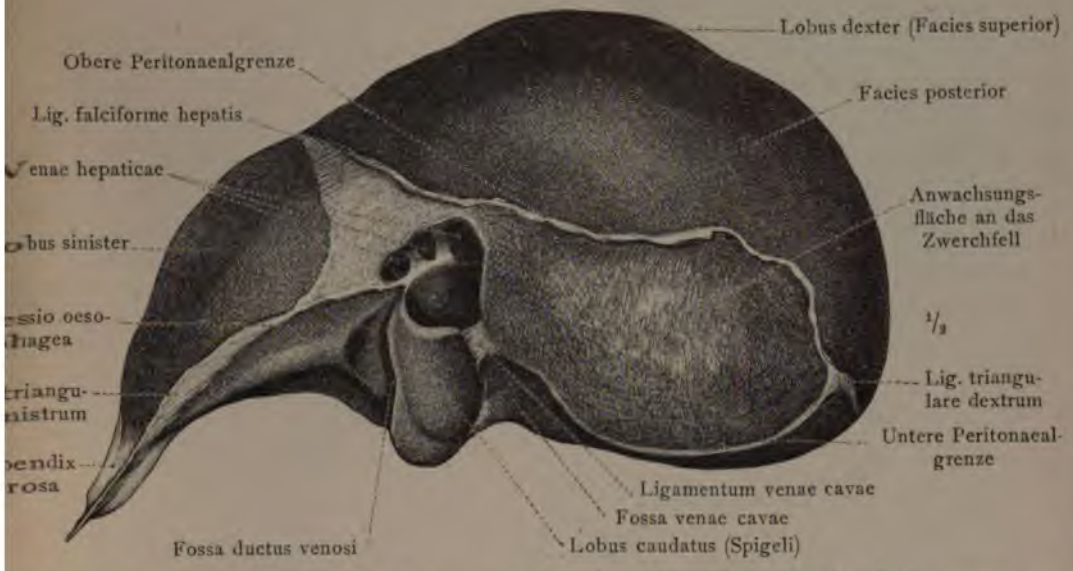


Fig. 715. Die hintere Fläche der Leber mit den Austrittsöffnungen der Lebervenen.

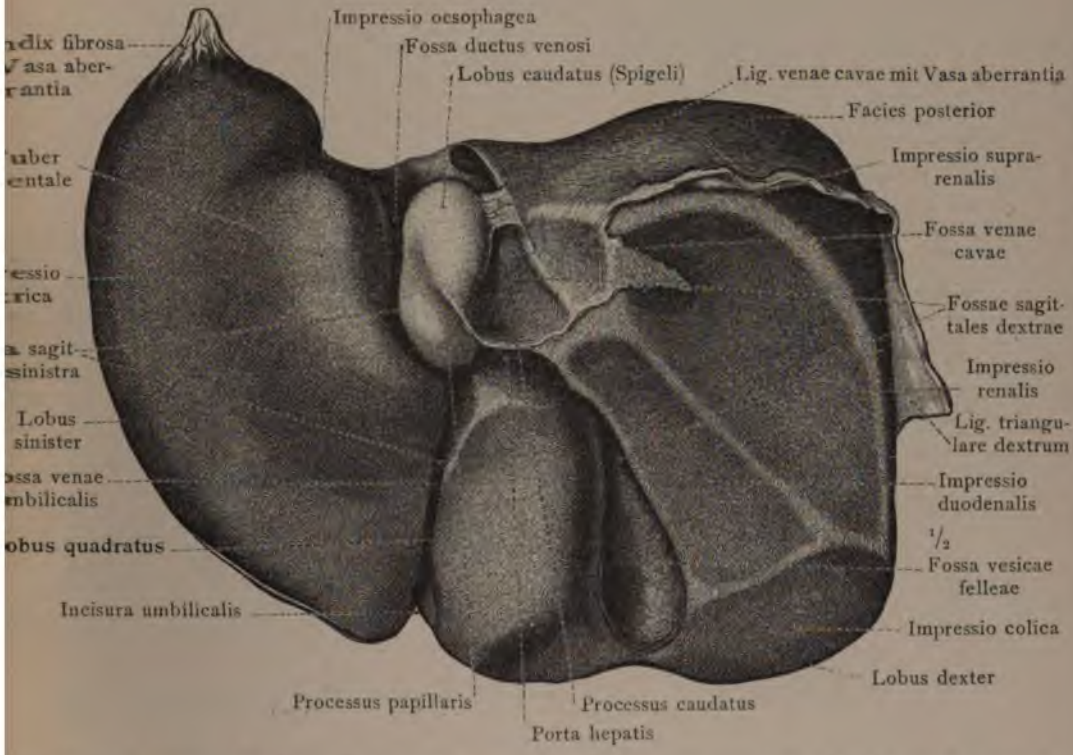


Fig. 716. Die untere Fläche, Facies inferior, einer in der unversehrten Leiche erhärteten Leber, nach vollständiger Entfernung der in den Gruben derselben lagernden Theile.

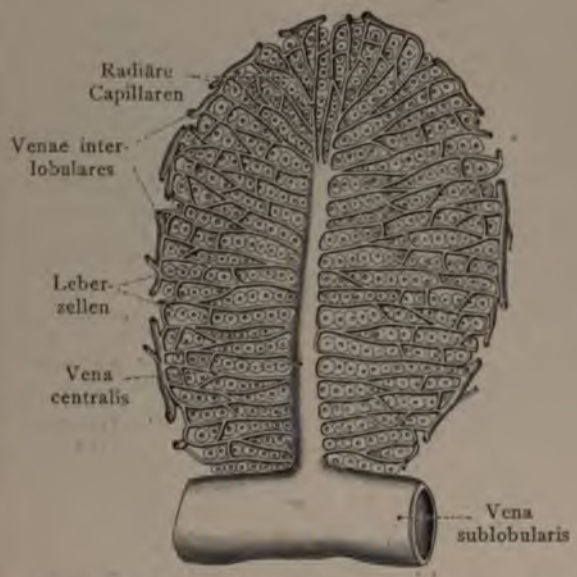


Fig. 717. Schema eines in der Längsrichtung durchschnittenen Leberläppchens, Lobulus hepatis. Vena centralis, Innenvene; Venae interlobulares, Zwischenvenen; Vena sublobularis.

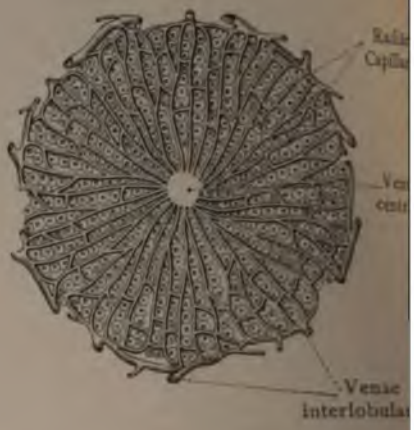

Fig. 718. Schema eines quer durchtenen Leberläppchens. Vena ce Innenvene; Venae interlobulares, schenvenen.

Fig. 719. Abirrende Gallengangzweige, Vasa aberrantia hepatis, mit Gallengangd Glandulae mucosae biliosae, aus der Capsula fibrosa (Glissoni) der Leberpfor Berlinerblau injicirt.

Fig. 720. Die mässig ausgedehnte Gallenblase, Vesica fellea, mit dem Gallenblasengang, Ductus cysticus, und die Vereinigung des letzteren mit dem Gallengang der Leber, Ductus hepaticus, zu dem gemeinschaftlichen Gallengang, Ductus choledochus.

Fig. 721. Die Gallenblase und der Gallenblasengang der Länge nach eröffnet. Valvula spiralis, Heister'sche Klappe.

## Hepar, Leber.

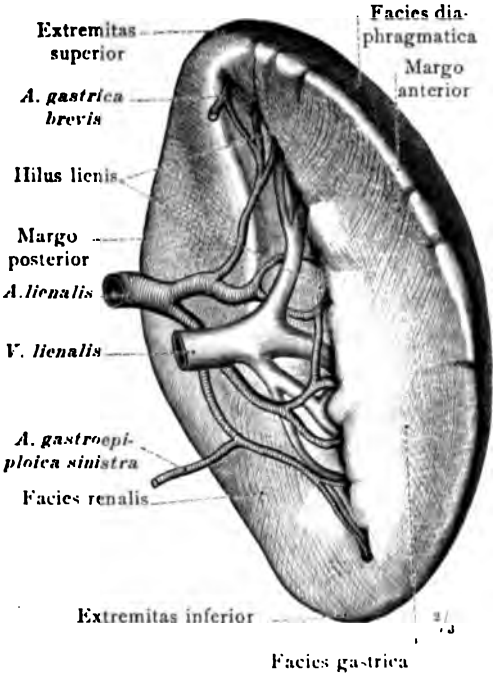


Fig. 722. Die Milz, Lien, von der Magenseite gesehen, mit den freigelegten Verzweigungen der Arteria und Vena lienalis.

Fig. 723. Die Milz in ihrer Verbindung mit dem Ligamentum gastrolienale in der Ansicht von vorne. Nebenmilz, Lien accessorius.

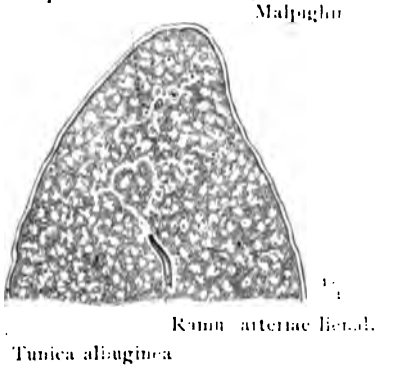


Fig. 724. Ein Theil der Durchschnittsfläche der Milz eines jugendlichen Selbstmörders, an welcher die Malpighi'schen Körperchen, Noduli lymphatici lienales, sehr reichlich ausgebildet waren.

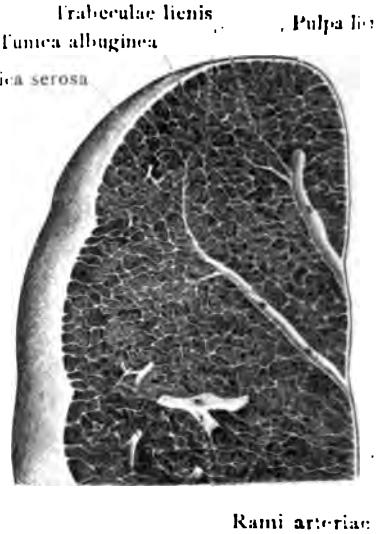


Fig. 725. Ein Theil der Durchschnitt einer Milz, an welcher durch längere spülen mit Wasser die Pulpa the entfernt und das Bindegewebs isolirt dargestellt worden w

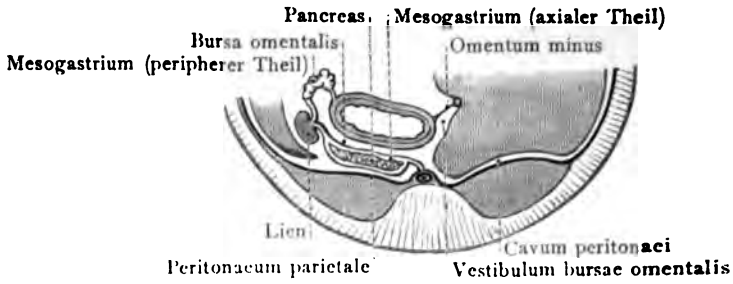


Fig. 729. Mesogastrium und Bursa omentalis vor der Anwachsung des axialen Th ersteren an das Peritonaeum parietale (Beginn des 3. Fötalmonates). Querschnitt

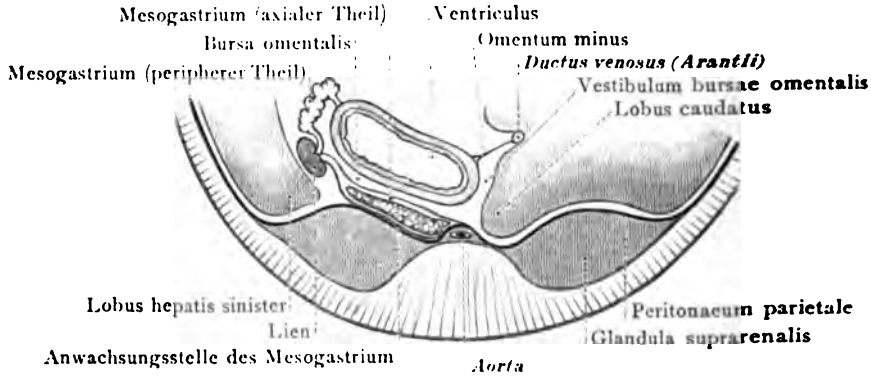


Fig. 730. Mesogastrium und Bursa omentalis nach der Anwachsung des axialen Th ersteren an das Peritonaeum parietale (Ende des 4. Fötalmonates). Querschnitt

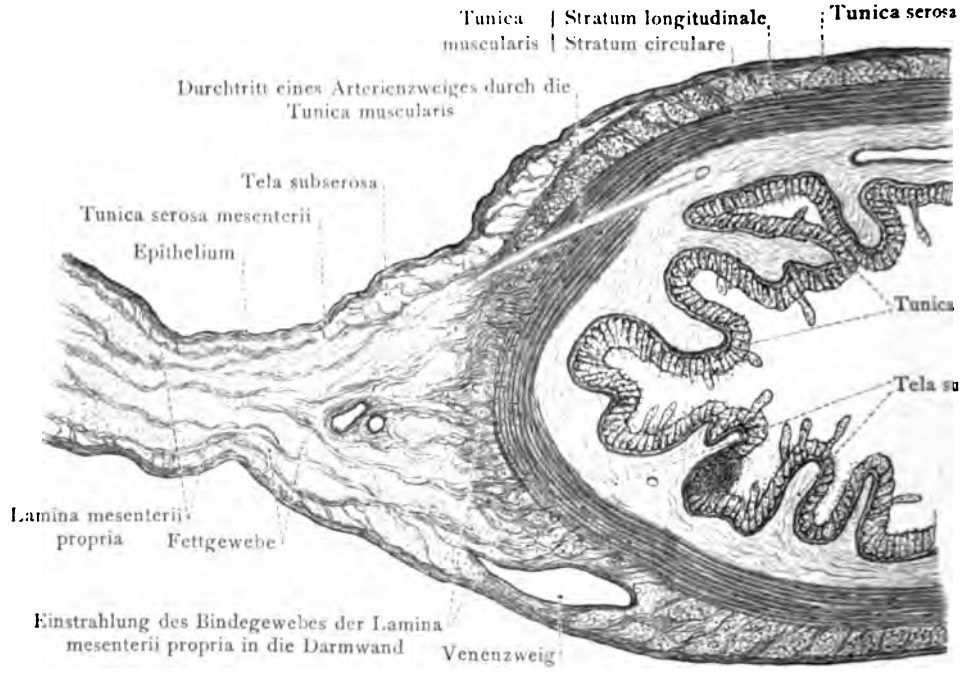


Fig. 731. Das Dünndarmgekröse und der Ansatz desselben an den Darm. Quers

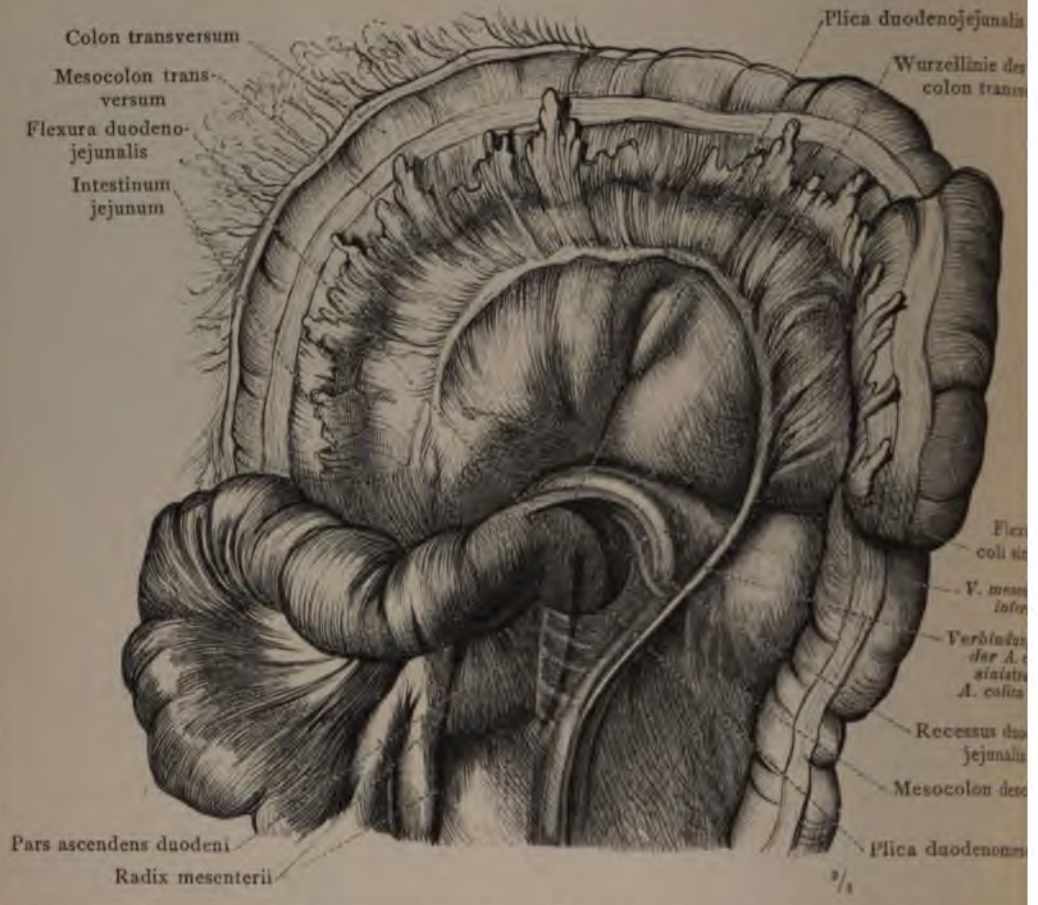


Fig. 733. Recessus duodenojejunalis. Das Colon transversum ist nach oben umgel Intestinum jejunum und ileum sind so weit als möglich nach rechts verschoben, so die Flexura duodenojejunalis, die untere (hintere) Seite des Mesocolon transversum das Mesocolon descendens frei vorliegen. In den unteren Theil des Recessus duod jejunalis, welcher sich entlang der ganzen Pars ascendens duodeni herab erstreckt von der Plica duodenomesocolica begrenzt wird, ist eine Sonde eingelegt wor

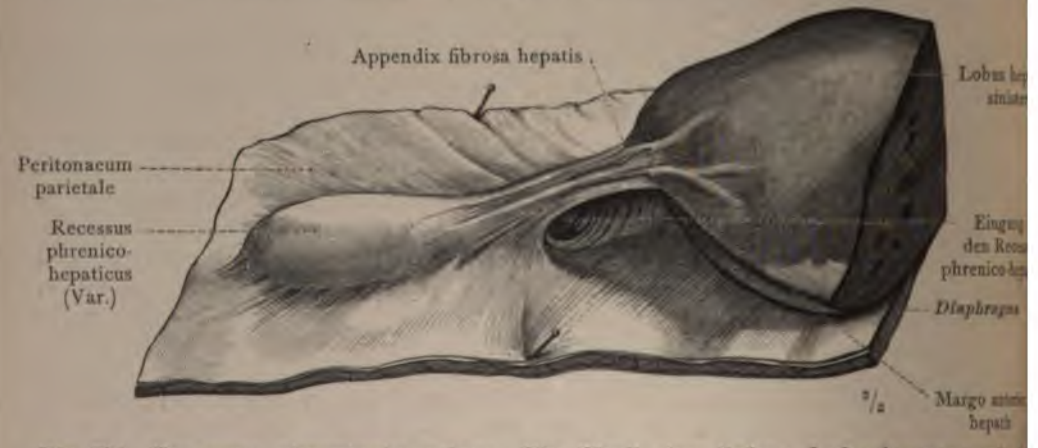


Fig. 734. Recessus phrenicohepaticus. Ein Theil des linken Leberlappens mit d Appendix fibrosa hepatis und einem Stück des Zwerchfelles.

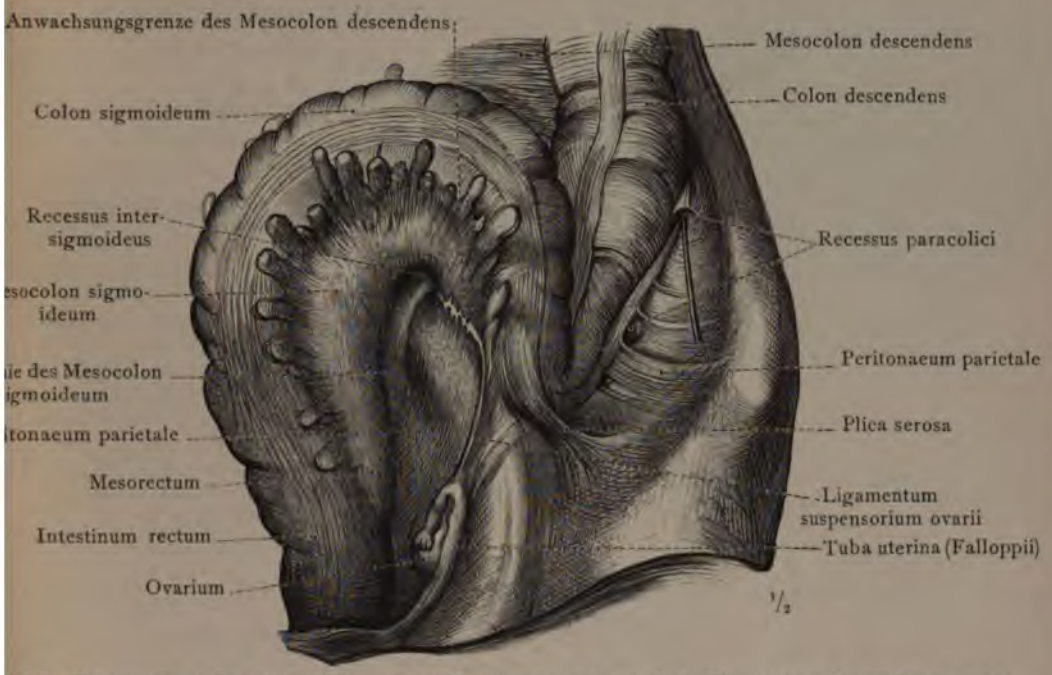


735. Recessus intersigmoideus und Recessus paracolici. Die linke Darmbeingrube der linken Seitenwand des Beckens. Uebergang des Mesocolon sigmoideum in das Mesorectum. Das Colon sigmoideum ist emporgehoben. Ansicht von vorne.

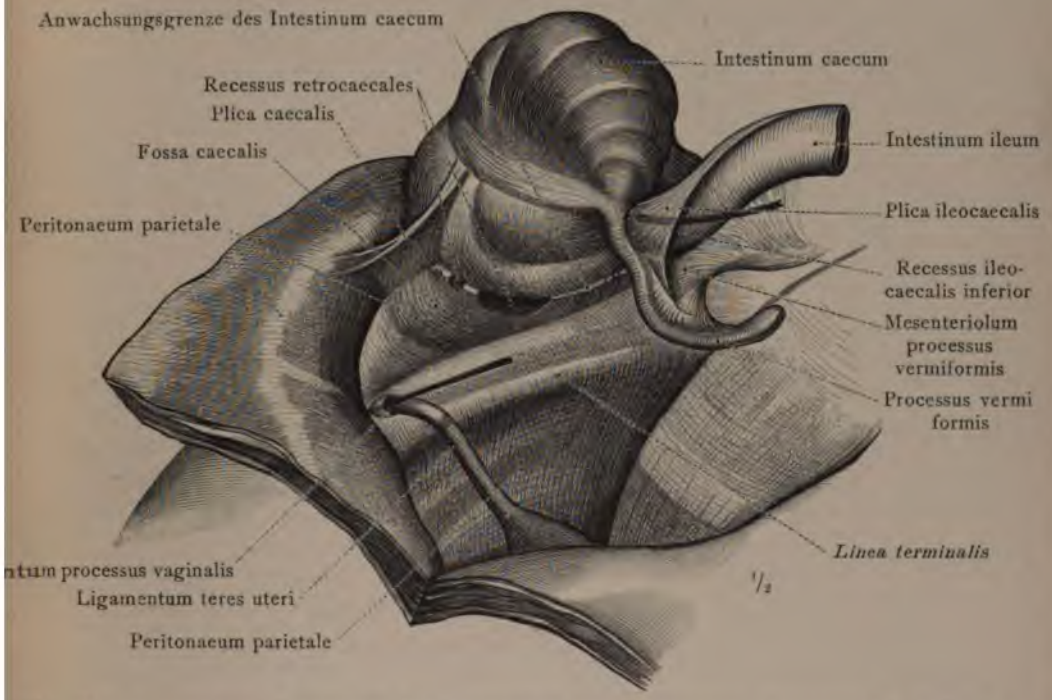


736. Fossa caecalis, Recessus retrocaecales und Recessus ileocaecalis inferior. rechte Darmbeingrube mit der rechten Seitenwand des Beckens. Der Blinddarm ist emporgehoben. Ansicht schräg von vorne und links.

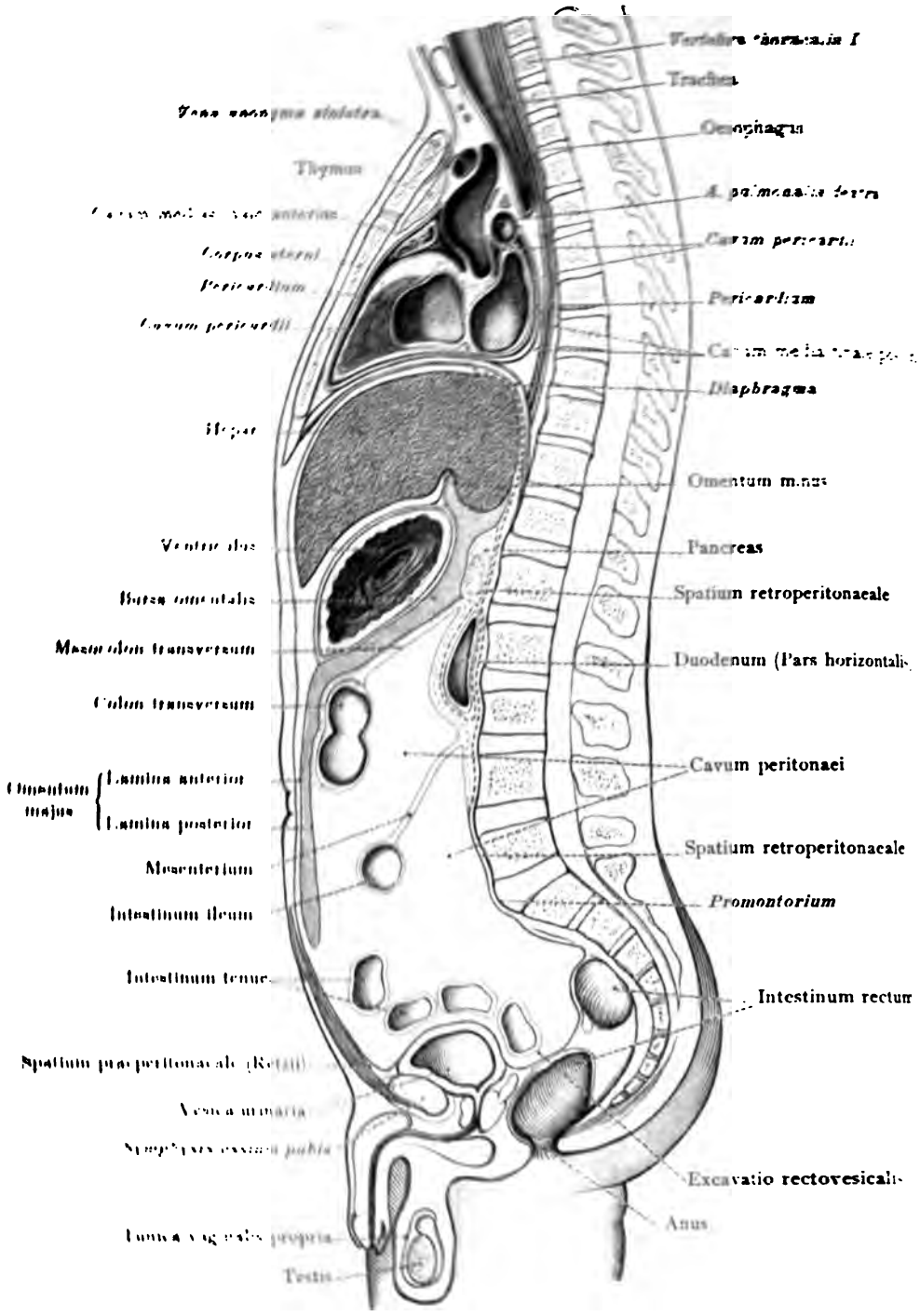


Fig. [illegible] Schematische Darstellung des Verlaufes und der Anordnung des Bau des Gekröses und des Netzbeutels im normal ausgebildeten Zustand. Durch di Linien ist das primäre Peritonaeum parietale, durch die rothen das Mesogastr durch die gelben Linien das Peritonaeum viscerale, einschliesslich der B bekleidung des Gekröses bezeichnet. Die fortlaufenden Linien bedeuten die frei flächen des Bauchfelles, die punktirten Linien entsprechen denen Strecken des Bau in welchen die freie Oberfläche desselben durch Anwachsung verschwund

**Peritonaeum, Bauchfell — Mesenterium, Gekröse.**

# PPARATUS RESPIRATORIUS.

# DER ATHMUNGSAPPARAT.

Fig. 738. Ansicht von der linken Seite.

Fig. 739. Ansicht von hinten.

*Cartilago cricoidea, der Ringknorpel.*

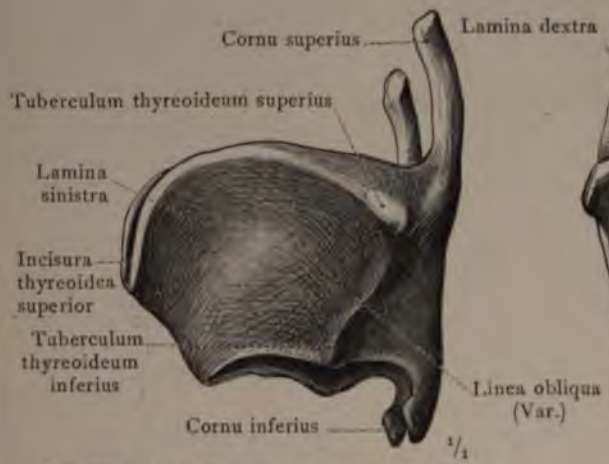


Fig. 740. Ansicht von der linken Seite.

Fig. 741. Ansicht von vorne.

*Cartilago thyreoidea, der Schildknorpel.*

Fig. 742. Ansicht von der lateralen Seite.

Fig. 743. Ansicht von hinten.

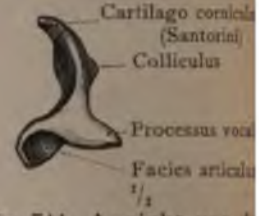


Fig. 744. Ansicht von der medialen Seite.

*Cartilago arytaenoidea, der (linke) Giessbeckenknorpel.*

Fig. 745. Cartilago epiglottica, der Kehldeckelknorpel. Ansicht von hinten.

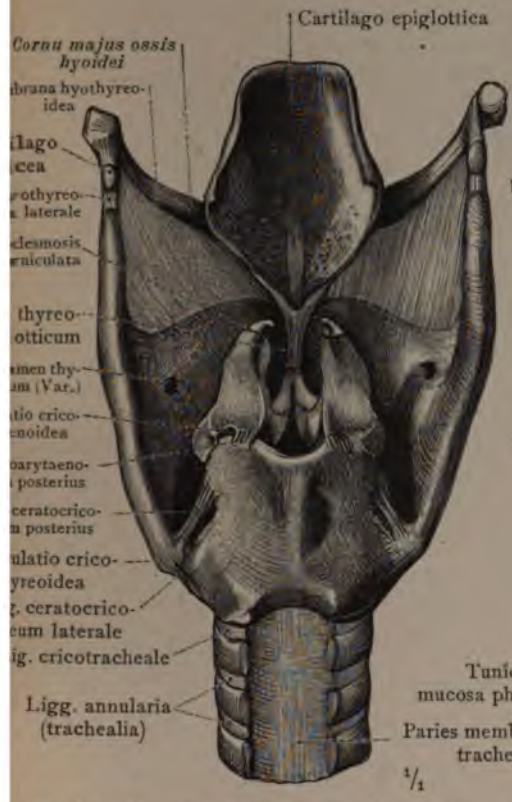


746. Die Bandverbindungen der Kehlfknorpel und die Membrana hyothyreoidea in der Ansicht von hinten.

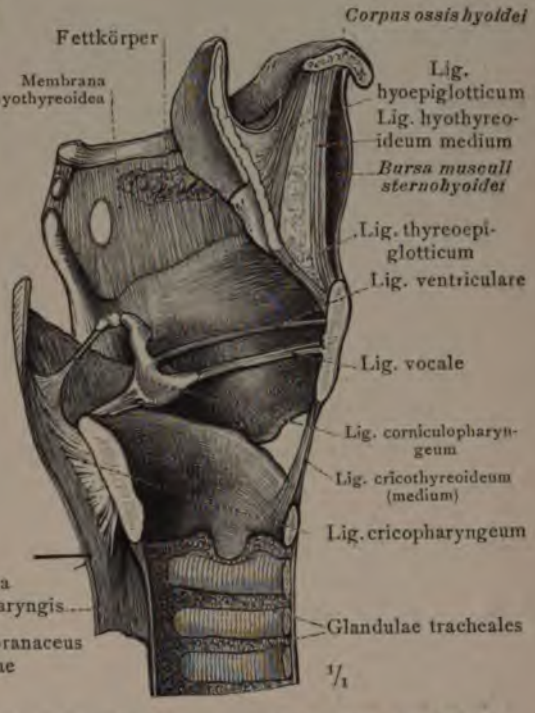


Fig. 747. Die Bandverbindungen der Kehlkopfknorpel und die Membrana hyothyreoidea, an der linken Hälfte eines sagittal durchschnittenen Kehlkopfes dargestellt. Ansicht von innen.

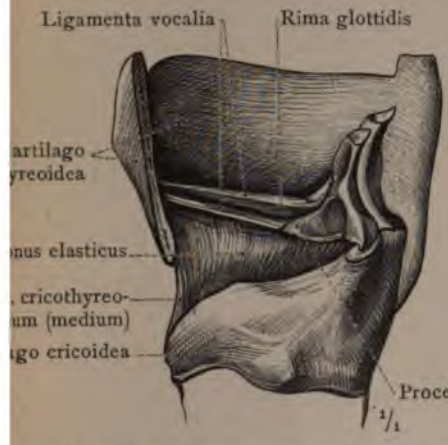


.748. Der Conus elasticus mit den Ligaita vocalia, welche die elastischen ndlagen der Stimmbänder (Plicae vo-es) bilden. Nach Abtragung des grössten iles der linken Schildknorpelplatte darstellt. Ansicht von der linken Seite.

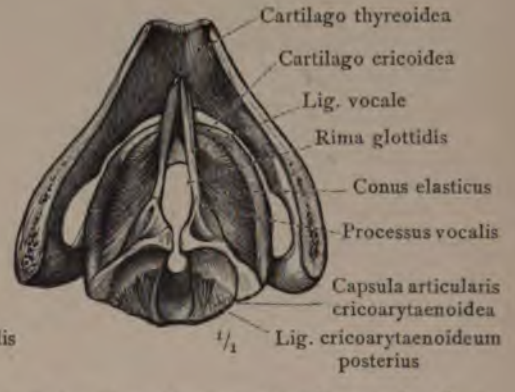


Fig. 749. Der Conus elasticus mit den beiden Ligamenta vocalia in der Ansicht von oben. Durch Abtragung des oberen Theiles der beiden Schildknorpelplatten und Entfernung der innerhalb derselben gelegenen Weichtheile dargestellt.

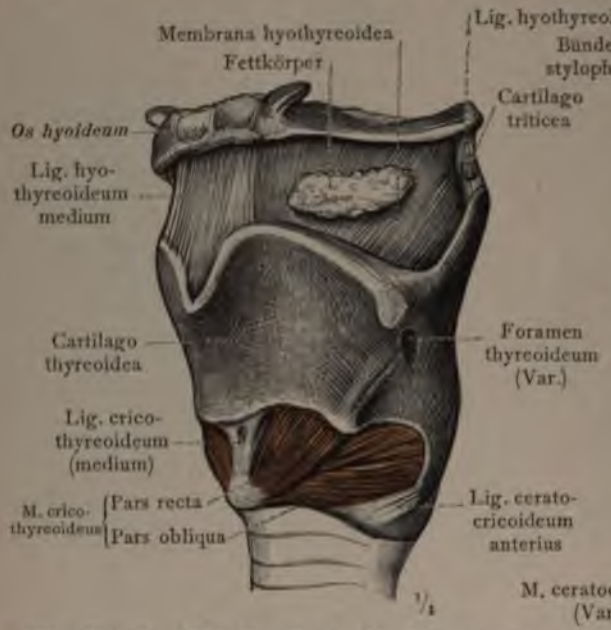


Fig. 750. Der Kehlkopf mit der Membrana hyothyreoidea und dem M. cricothyreoideus, schräg von links und vorne gesehen.

Fig. 751. Die Muskeln des Kehlkopfe Ansicht von hinten. Die rechte Pla Schildknorpels ist theilweise abge

Fig. 752. Die Muskeln des Kehlkopfes, nach Abtragung des grössten Theiles der linken Schildknorpelplatte dargestellt. Ansicht von der linken Seite. Die Appendix ventriculi laryngis, theilweise von aussen eröffnet, ist aussergewöhnlich gross.

Fig. 753. Die Muskeln und Schlei des Kehlkopfes an der linken Hä medianſagittal durchschnittene kopfes, von innen her dargestellt Stimmband und an dem Tasche die Schleimhaut zum Theil er

. Die vordere Wand der Pars laryngea hlundkopfes mit dem Eingang des Kehl- durch seitliches Umlegen der ihrer nach aufgeschnittenen hinteren Schlund- kopfwand dargestellt.

Fig. 755. Linke Hälfte des median durchschnittenen Kehlkopfes. Plica vocalis, Stimmband; Plica ventricularis, Taschenband; Ventriculus laryngis, Kehlkopftasche.

. Vordere Hälfte des frontal chnittenen Kehlkopfes. Der pparat, Glottis: die Stimm- Rima glottidis; das Stimm- Plica vocalis, mit der Stimm- Labium vocale; Plica ventri- ; Ventriculus laryngis und endix ventriculi laryngis.

Fig. 757. Die obere und die untere Hälfte des im Bereich des Ventriculus laryngis horizontal durchschnittenen Kehlkopfes mit dem Schlundkopf. An der unteren Hälfte ist auf der rechten Seite die Schleimhaut des Ventriculus laryngis abgelöst worden, um den M. vocalis und den M. thyreoarytaenoideus (externus) zu zeigen.

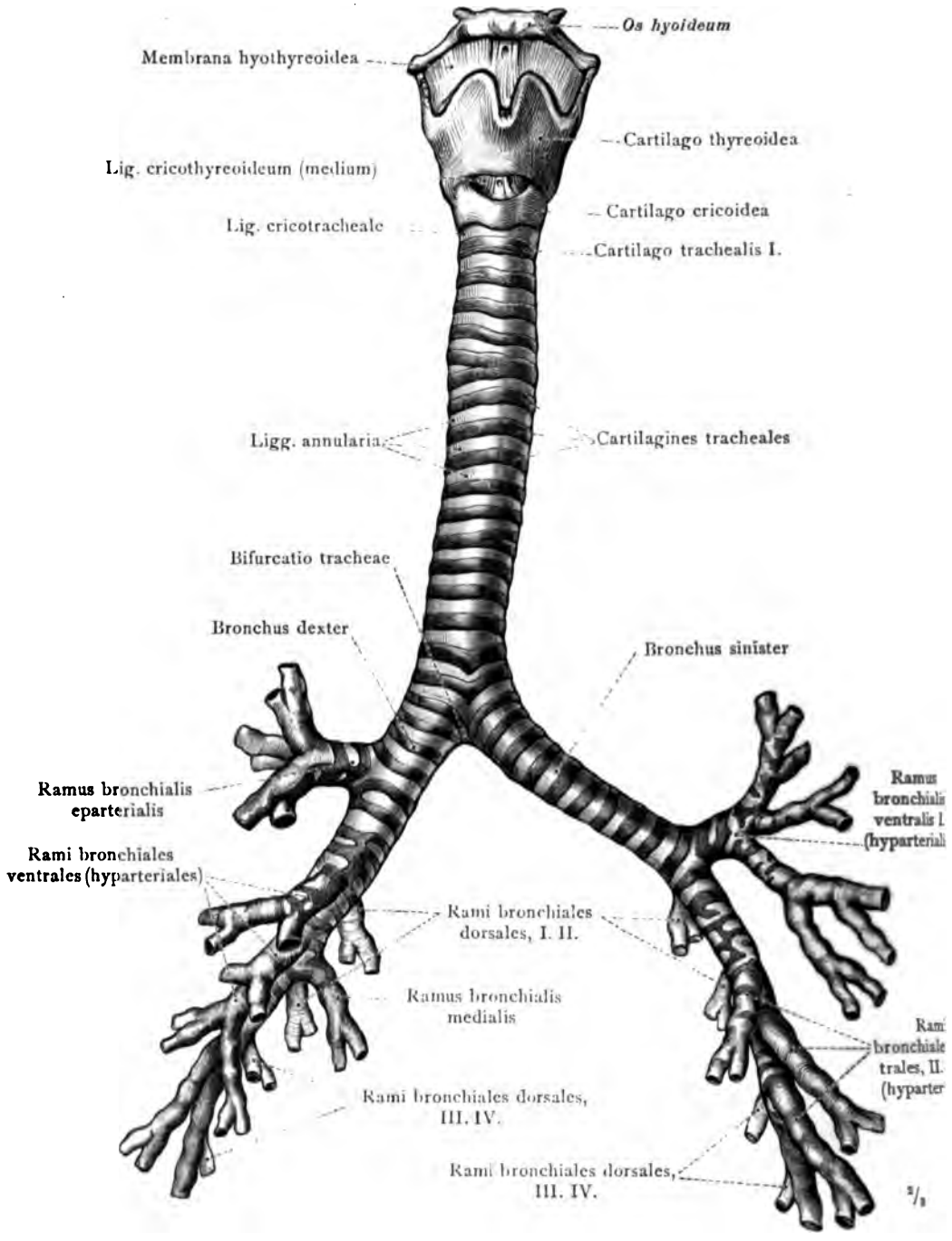


Fig. 758. Die Luftröhre, Trachea, mit den beiden Luftröhrenästen, **Bronchi, und** nächsten Zweigen derselben, Rami bronchiales. Nach einem bei **unversehrtem Br** Vorb mit Talg ausgegossenen und dann frei präparirten und **getrockneten** Ob gezeichnet. Ansicht von vorne.

**Die Luftröhre mit dem Bronchialbaum.**

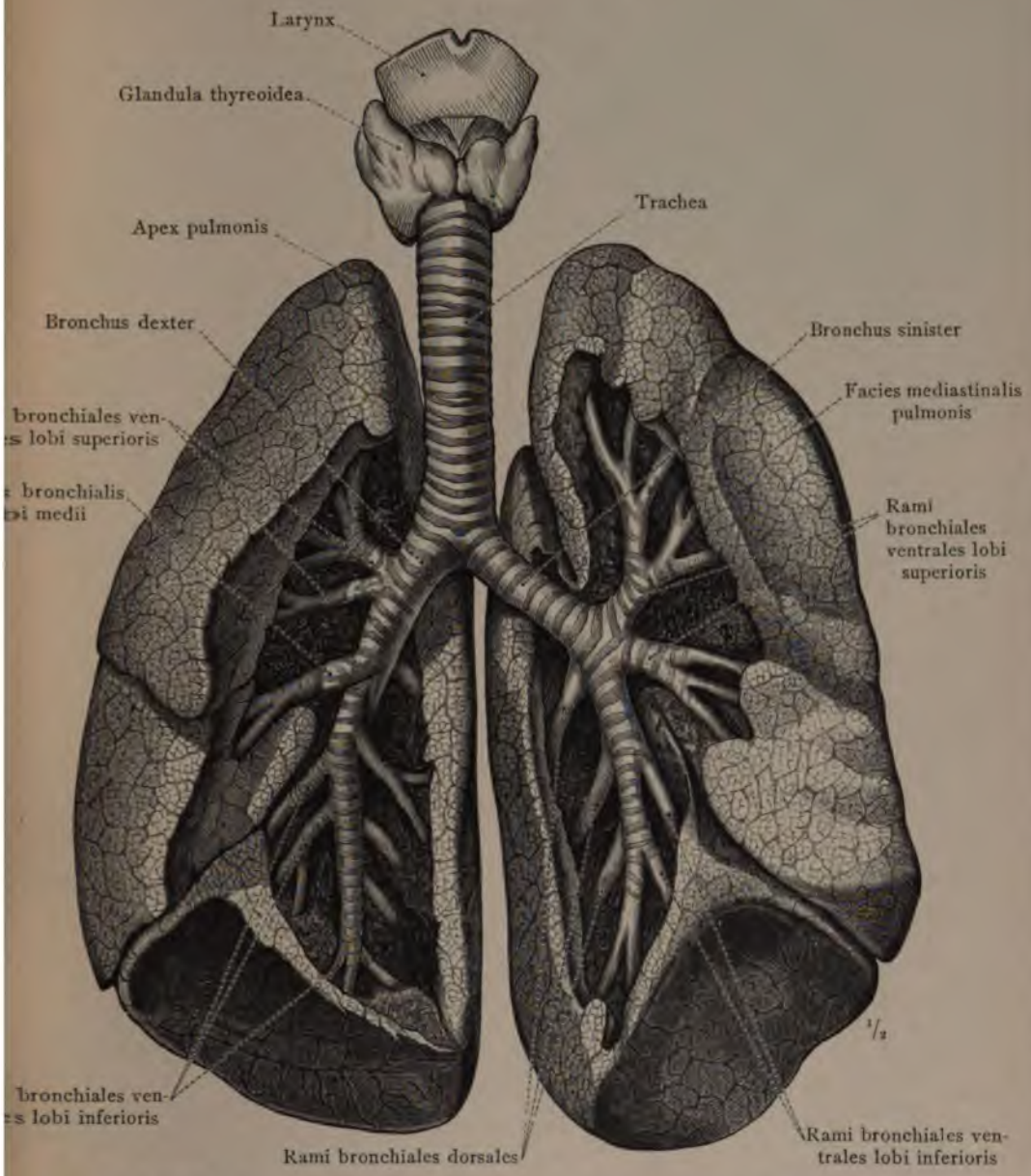


g. 739. Die Luftröhre, Trachea, mit den beiden Luftröhrenästen, Bronchi, und den chsten Zweigen derselben, Rami bronchiales. Das Verhältnis der Bronchialzweige den Lappen der Lungen und zu den einzelnen Bezirken derselben. Die Bronchialeige sind an den mit Alkohol ausgegossenen Lungen durch Abtragung des entrechenden Theiles des Lungengewebes von der Mittelfellfläche aus dargestellt rden. Die beiden Lungen sind vorne etwas auseinandergelegt worden. Ansicht von vorne.

**Die Luftröhre mit dem Bronchialbaum.**

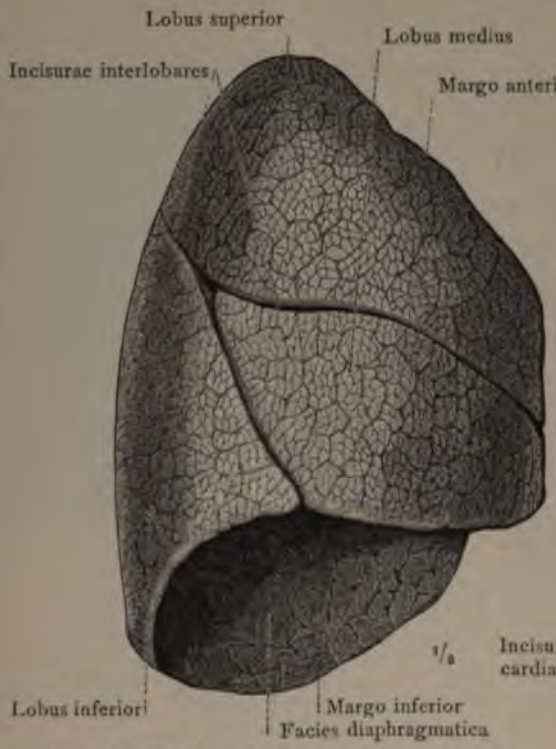


Fig. 760. Rechte Lunge. Facies costalis.

Fig. 761. Linke Lunge. Facies cos

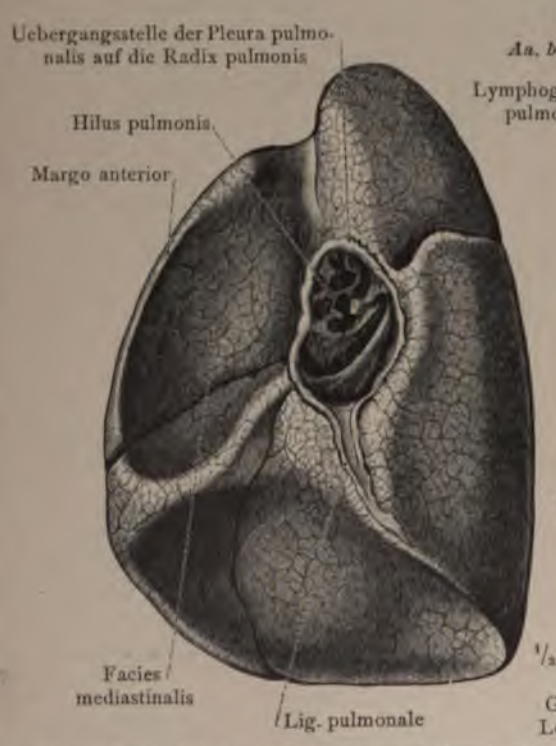


Fig. 762. Rechte Lunge. Facies mediastinalis mit freigelegter Lungenpforte.

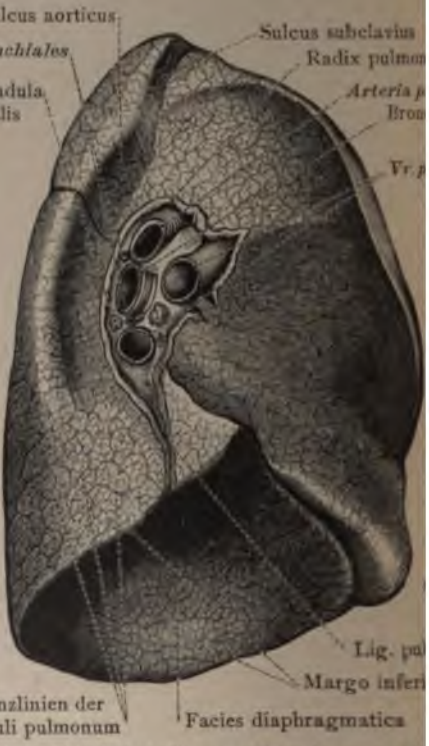


Fig. 763. Linke Lunge. Facies media mit quer durchschnittener Lunge

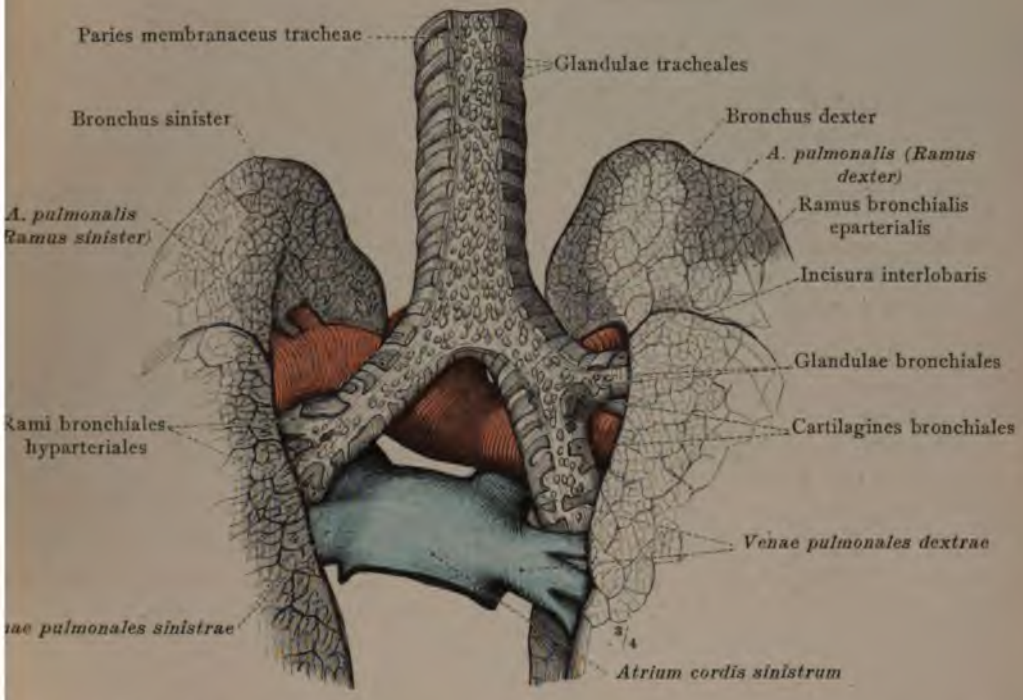


764. Die Lungenwurzel, Radix pulmonis, in der Ansicht von hinten. Die gegenseitigen Lageverhältnisse der Arteria pulmonalis, der Venae pulmonales, der Bronchi und der ersten Rami bronchiales bei ihrem Eintritt in die Lungenpforte, Hilus pulmonis.

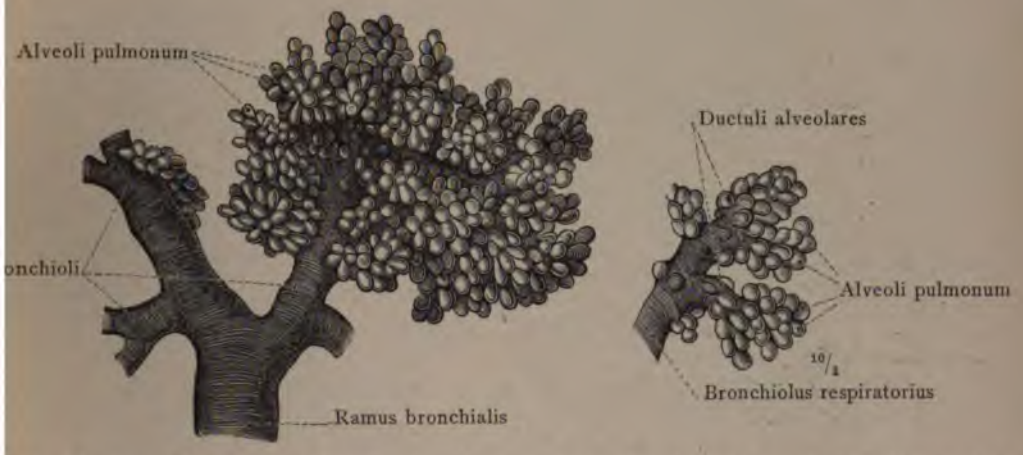


765. Abgüsse der letzten Enden der Luftwege in der Lunge, nach Erfüllung der Bronchialäste mit Harzmasse durch Corrosion des Lungengewebes mittelst Salzsäure hergestellt.

**Pulmo, Lunge.**

Fig. 766. Die Schilddrüse, Glandula thyreoidea, mit dem Kehlkopf und der Luftröhre in der Ansicht von vorne.

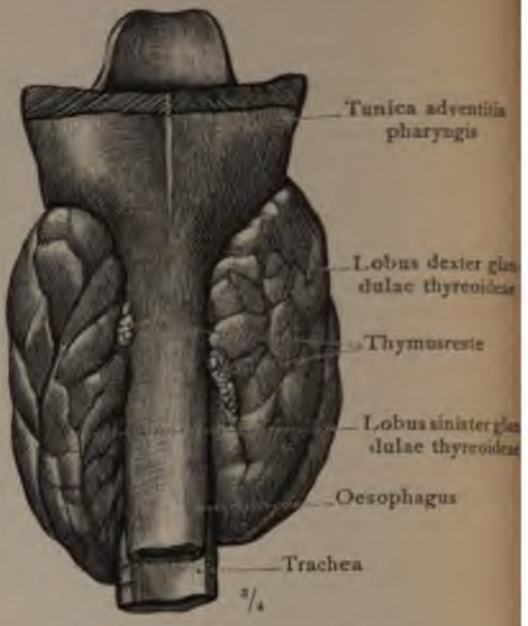


Fig. 767. Die Schilddrüse mit der Speiseröhre in der Ansicht von hinten.

Fig. 768. Schilddrüse, Glandula thyreoidea, mit Mangel des Isthmus und doppelseitigem Lobus pyramidalis. (Varietät.)

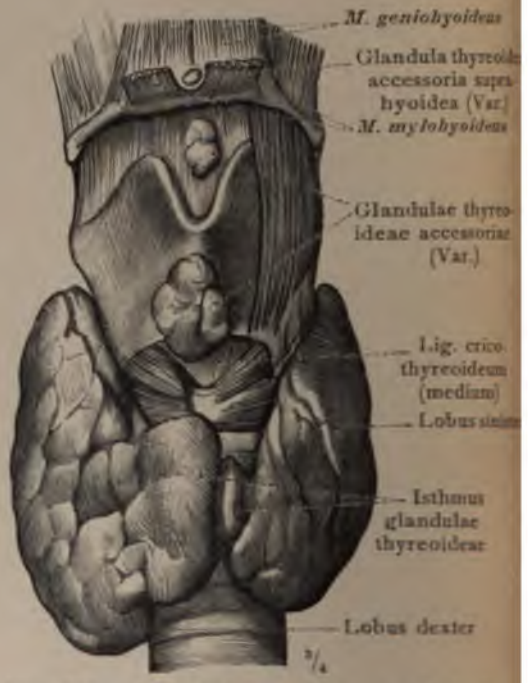


Fig. 769. Schilddrüse mit mehrfachen Nebenschilddrüsen, Glandulae thyreoideae accessoriae; eine von den letzteren befindet sich ober dem Zungenbeinkörper, hinter dem Musculus mylohyoideus.

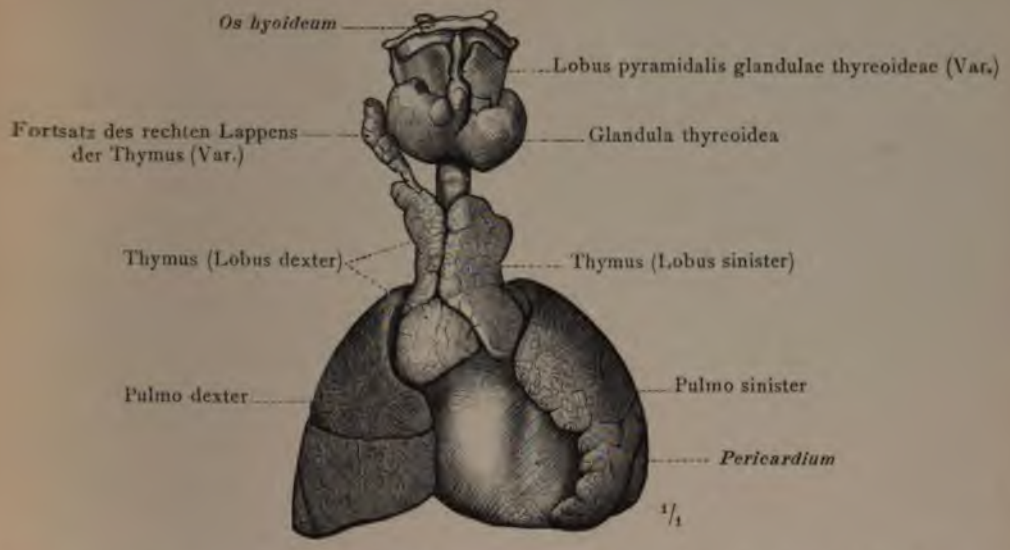


Fig. 770. Das Briesel, Thymus, mit der Schilddrüse, dem Herzbeutel und den Lungen eines menschlichen Embryo aus dem 6. Monat. Ansicht von vorne.

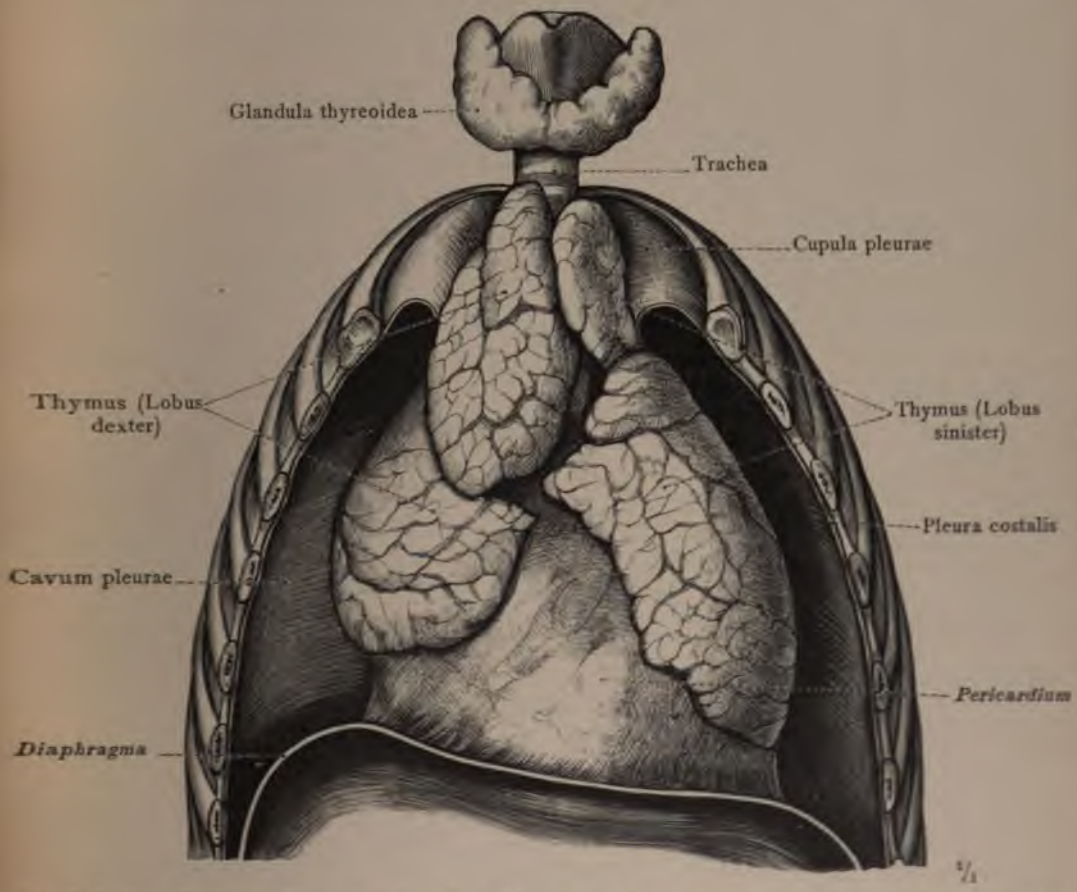


Fig. 771. Das Briesel, Thymus, mit dem Herzbeutel, nach vollständiger Entfernung der Lungen dargestellt. Von einem 5 Wochen alten Knaben. Ansicht von vorne.

# DIE TOPOGRAPHIE

# DER BRUST- UND BAUCHEINGEWEIDE.

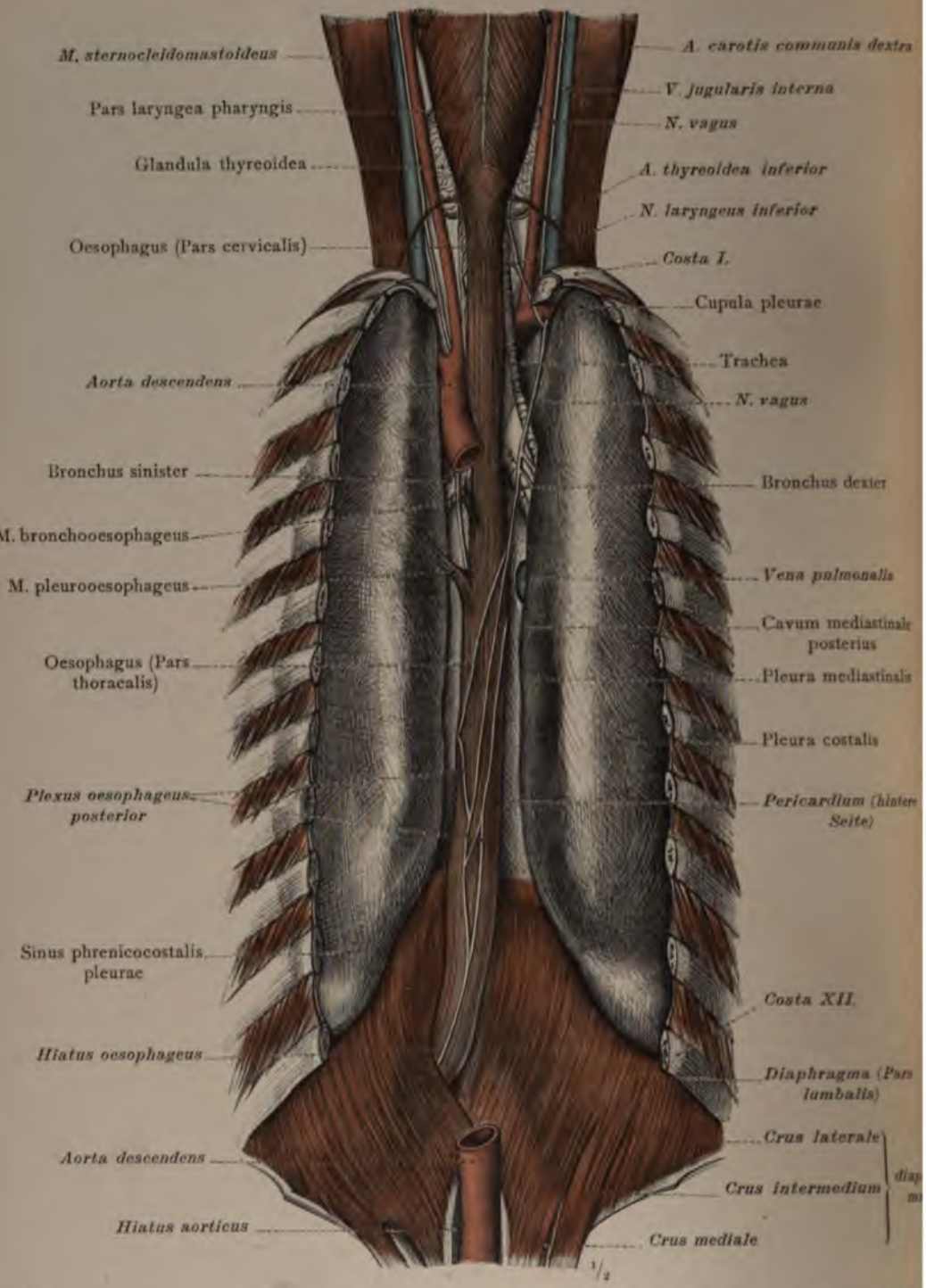


Fig. 772. Die Lage des Brusttheiles der Speiseröhre in dem hinteren Mittelfellr und ihr Durchtritt durch den Hiatus oesophageus des Zwerchfelles. Durch Abtrag der Wirbelsäule, der hinteren Theile der Rippen und des grössten Theiles der A descendens, unter Erhaltung der Pleura dargestellt. M. bronchooesophageus M. pleurooesophageus. Ansicht von hinten.

## Topographie der Speiseröhre.

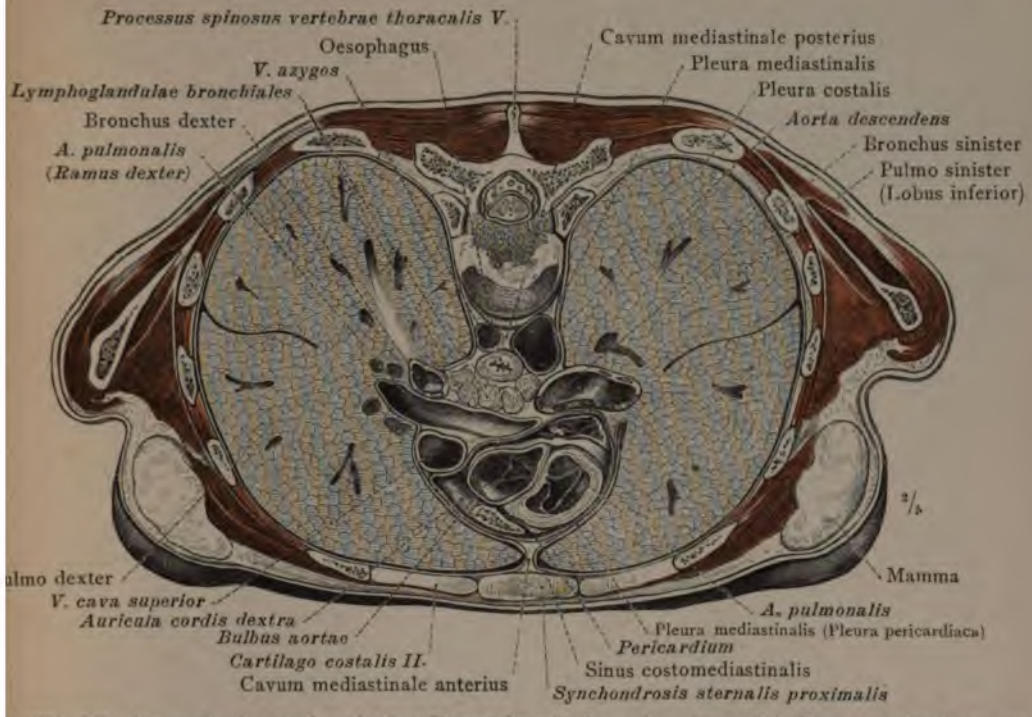


g. 773. Horizontalschnitt durch den Rumpf zwischen dem 5. und 6. Brustwirbelkörper.

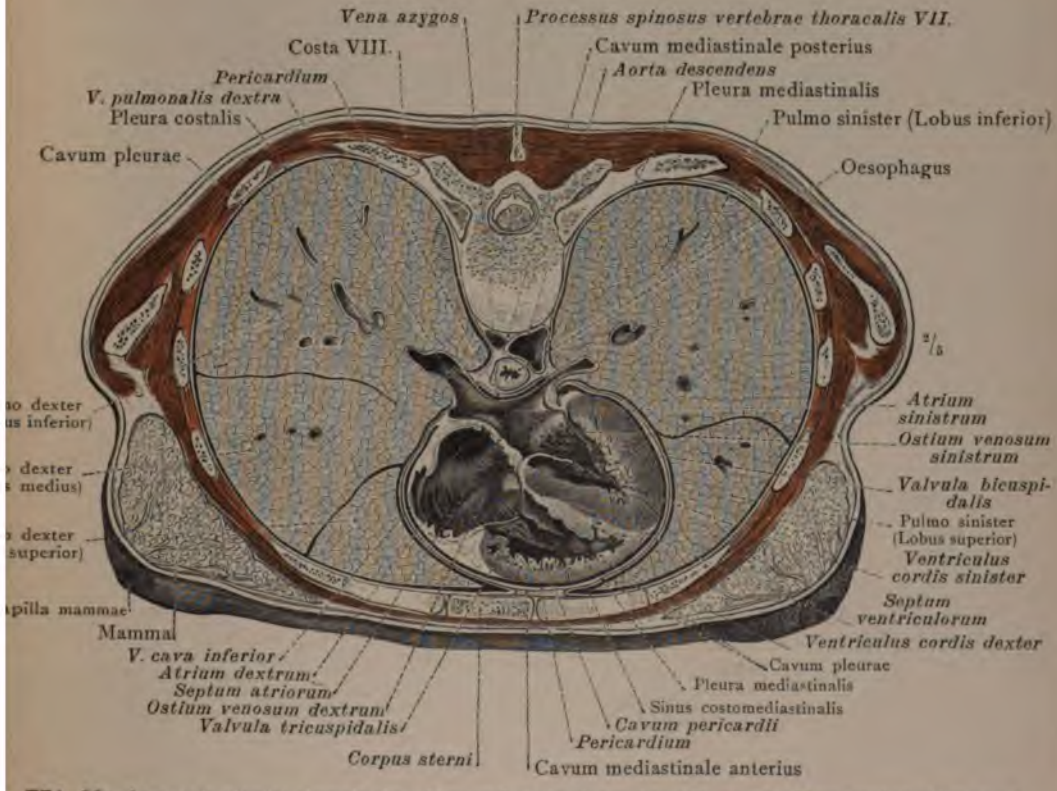


. 774. Horizontalschnitt durch den Rumpf zwischen dem 7. und 8. Brustwirbelkörper.

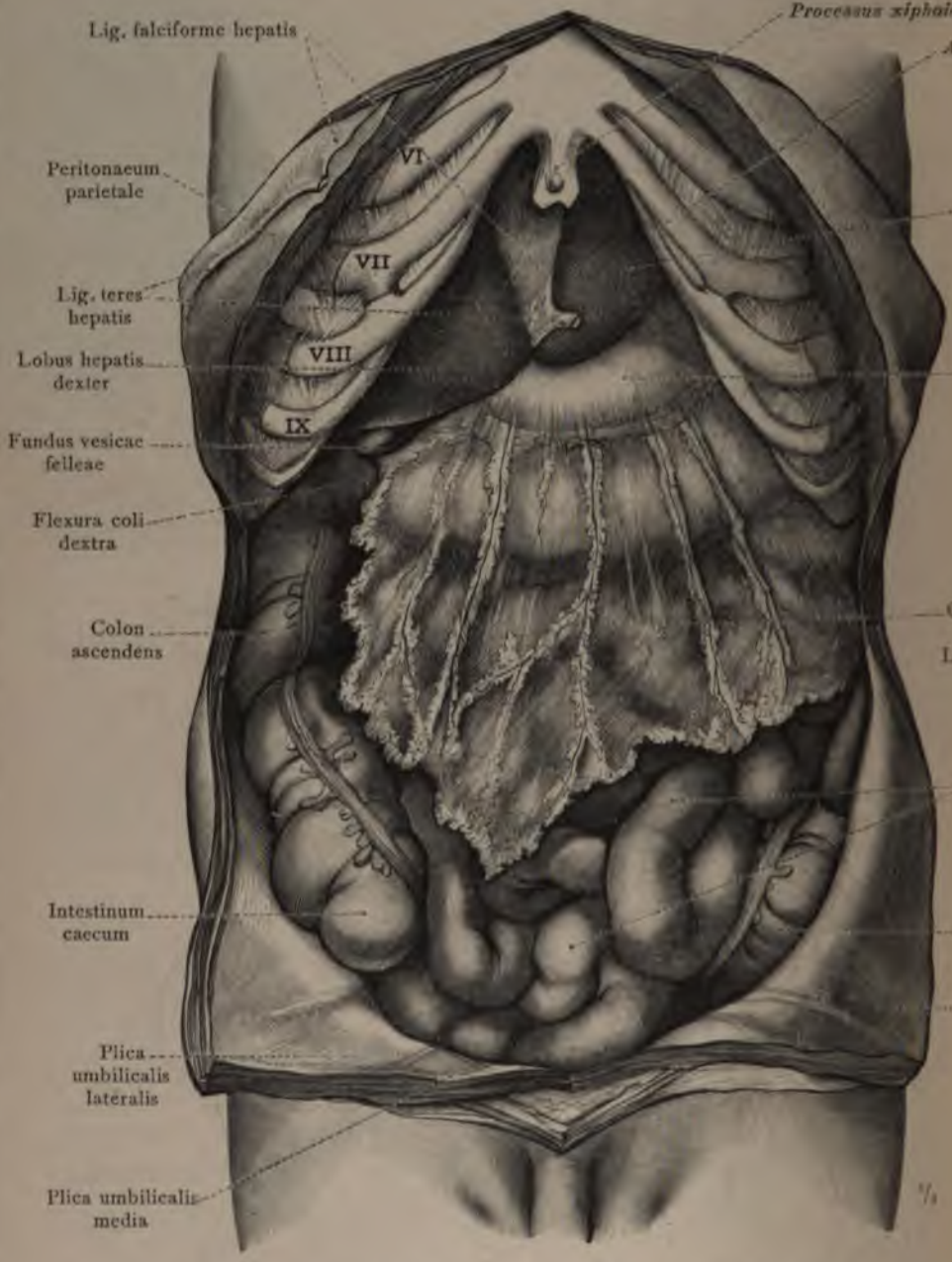


Fig. 775. Die Lage der Baucheingeweide nach der in üblicher Weise vorgenommen Eröffnung der Bauchhöhle und Blosslegung des Rippenbogens. Die sichtbaren Th des Dickdarmes sind mässig durch Gase ausgedehnt; das grosse Netz, Omentum ma befindet sich in seiner natürlichen Lage.

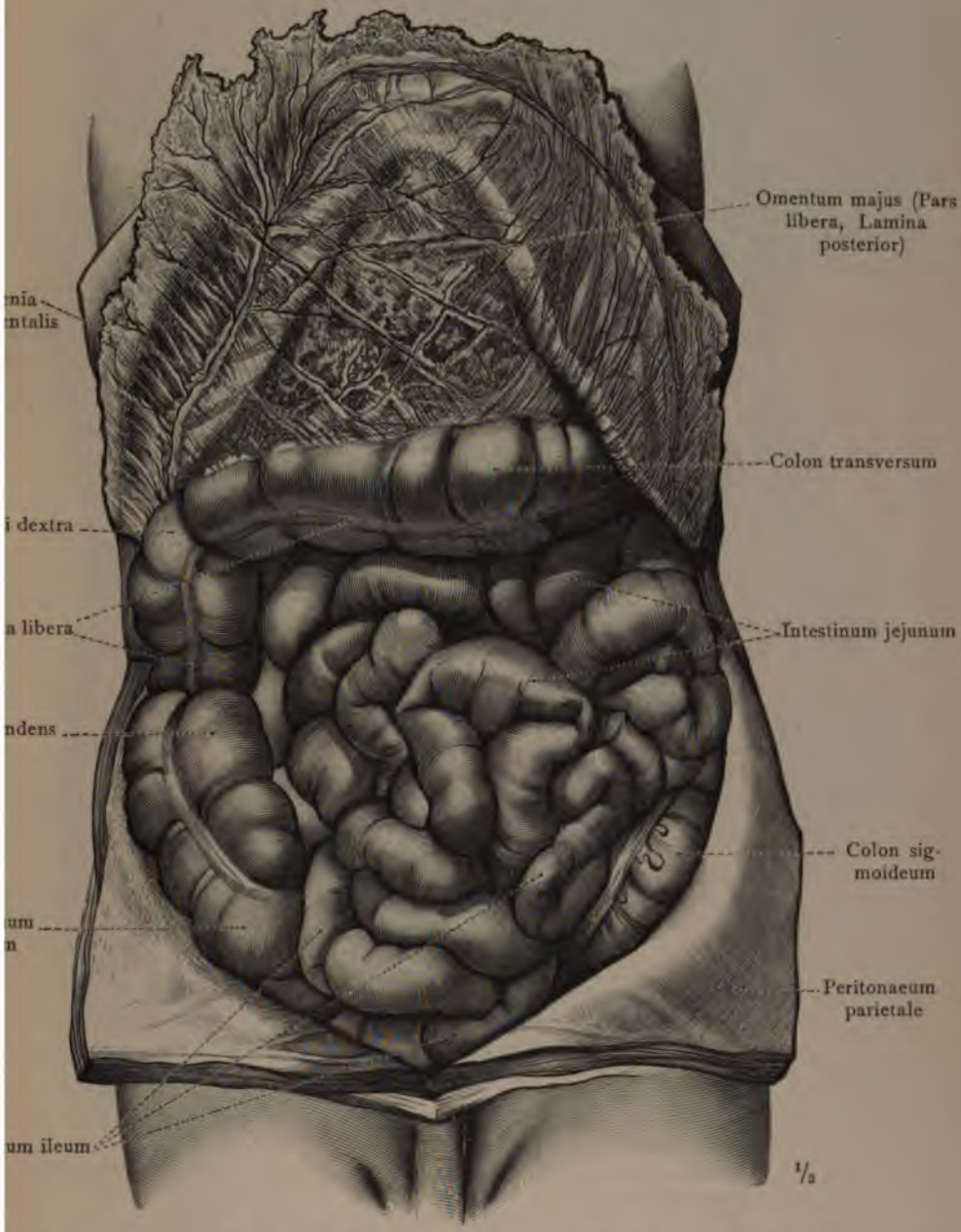


5. Die Lage der Baucheingeweide im unteren Theil des Bauchraumes, nach ung des grossen Netzes nach oben. Beziehung des grossen Netzes zu dem Querdarm, Colon transversum; die Lage des Blinddarmes, Intestinum caecum, und fsteigenden Grimmdarmes, Colon ascendens, im Verhältnis zu den Schlingen ien Theiles des Dünndarmes: Leerdarm und Krummdarm, Intestinum jejunum und Intestinum ileum.

**Topographie der Baucheingeweide.**

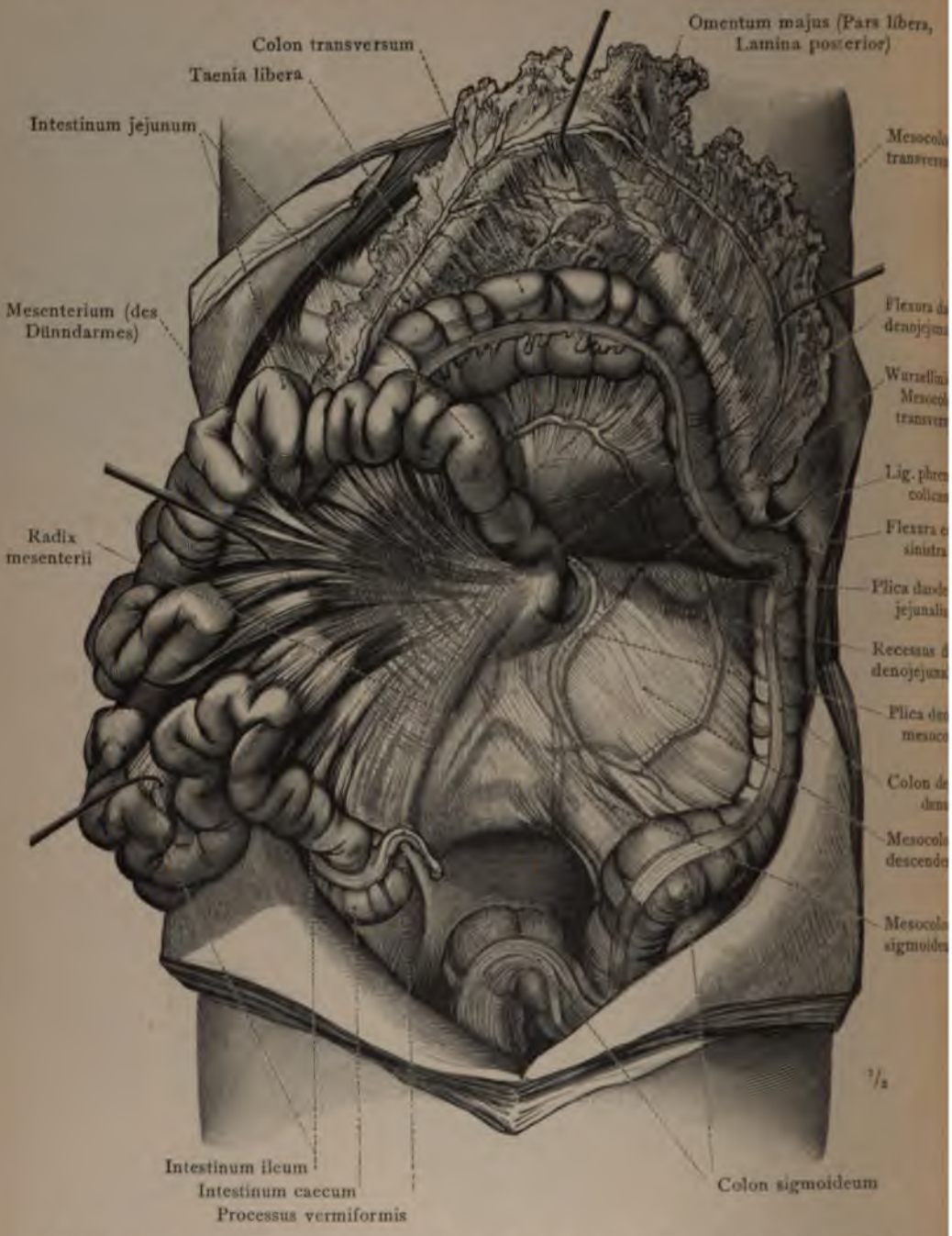


Fig. 777. Die freien Theile des Dünndarmes: der Leerdarm und der Krummdarm, testinum jejunum und ileum, sind so weit als möglich auf die rechte Seite, und Colon transversum nach oben umgelegt, um den Uebergang des letzteren in absteigenden Grimmdarm, Colon descendens, und dieses in den S-förmigen Gri darm, Colon sigmoideum, sichtbar zu machen. Das Dünndarmgekröse, Mesenter und die Wurzellinie desselben, Radix mesenterii, in der Ansicht von der linken S Von dem Dickdarmgekröse, Mesocolon, ist die linke Hälfte des Mesocolon transve mit seiner Wurzellinie, ferner das Mesocolon descendens und das Mesocolon moideum sichtbar. Recessus duodenojejunalis.

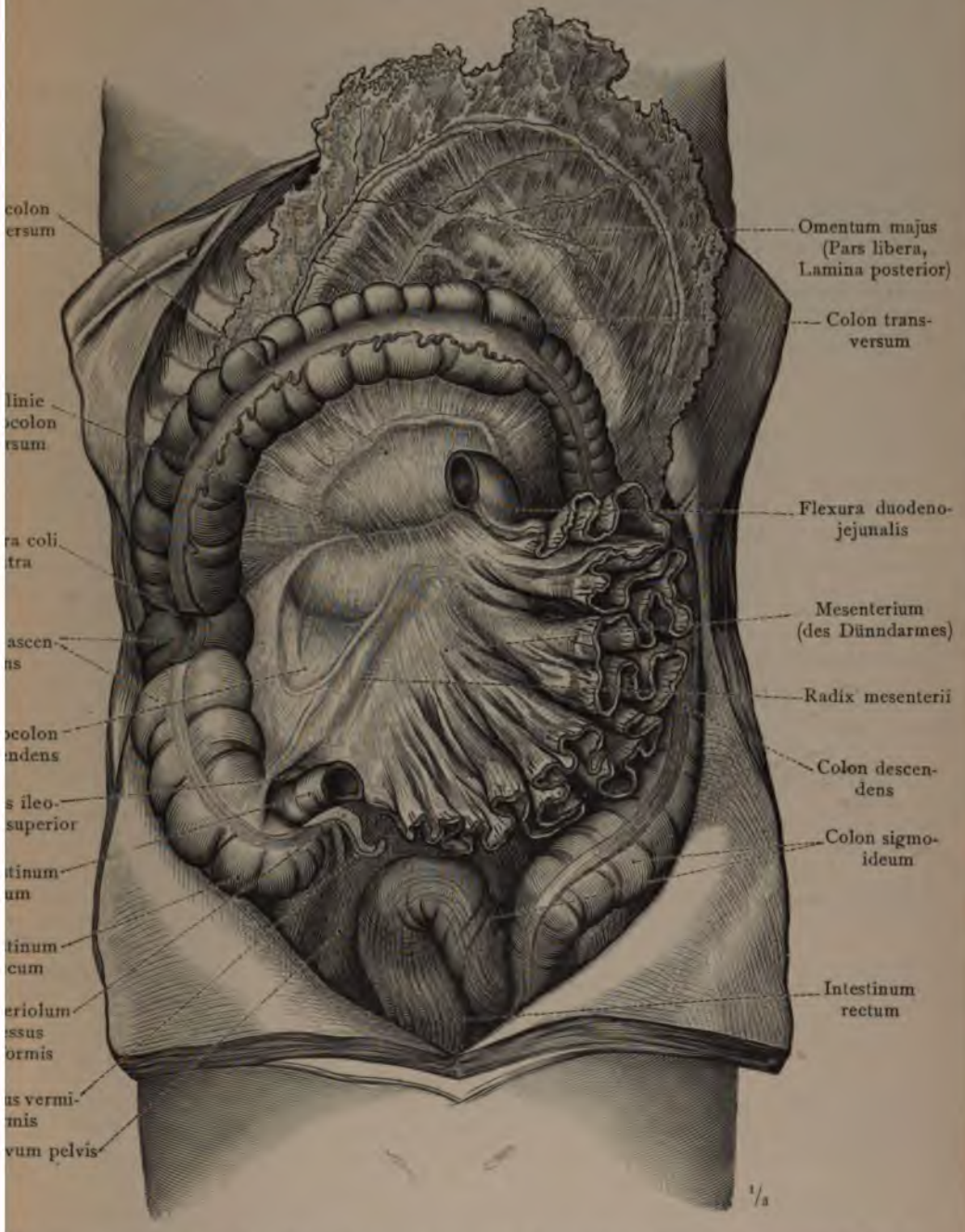


778. Der freie Theil des Dünndarmes ist, mit Ausnahme des Anfangsstückes des darmes und des Endstückes des Krummdarmes, von dem Gekröse abgelöst und s selbst auf die linke Seite umgelegt. Ansicht des Dünndarmgekröses, Mesenterium, seiner Wurzellinie, Radix mesenterii, von der rechten Seite. Von dem Dickdarm-öse, Mesocolon, ist der rechte Antheil des Mesocolon transversum mit seiner zellinie, sowie das Mesocolon ascendens sichtbar. Recessus ileocaecalis superior. tinum caecum, der Blinddarm; Colon ascendens, der aufsteigende Grimmdarm; n transversum, der Quergrimmdarm; Colon sigmoideum, der S-förmige Grimmdarm, und sein Uebergang in den Mastdarm, Intestinum rectum.

**Topographie der Baucheingeweide.**

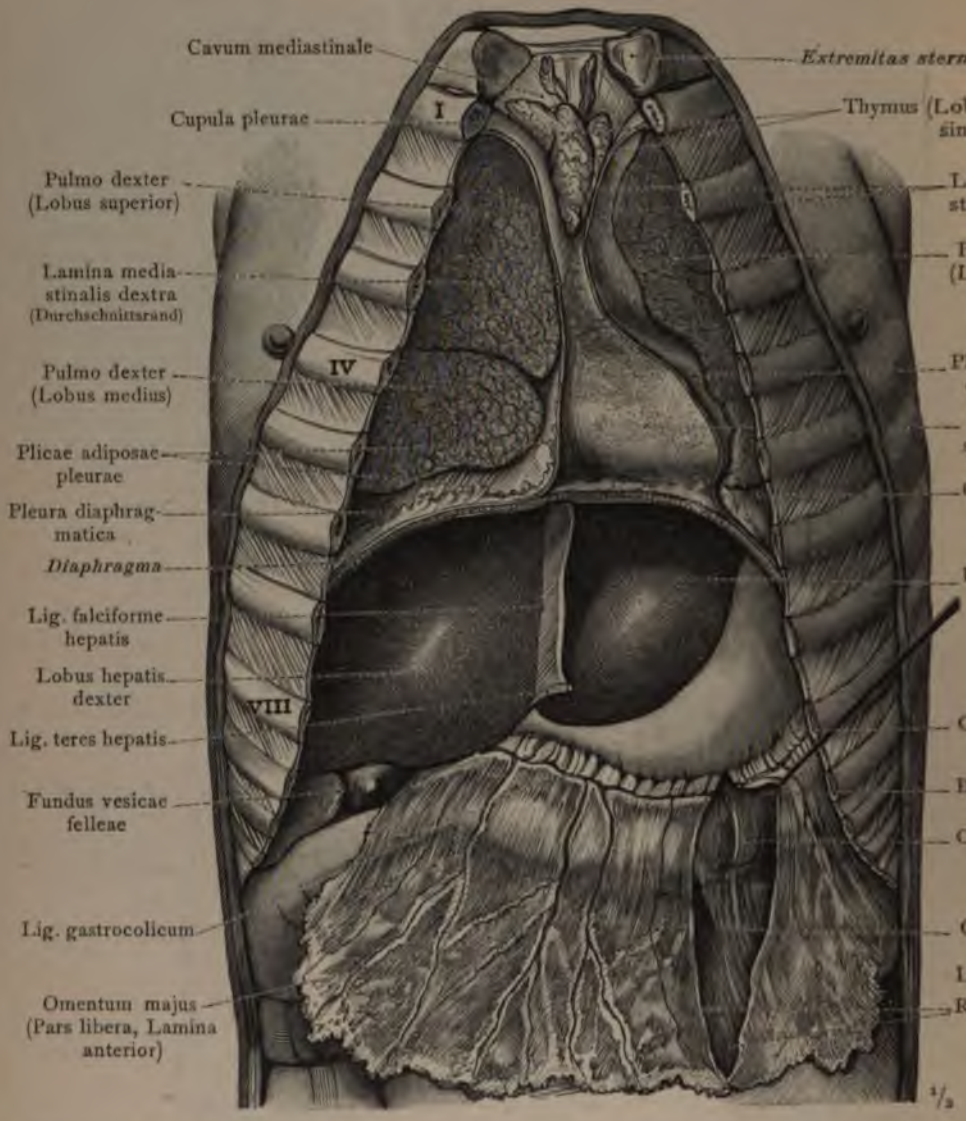


Fig. 779. Die Lage der Eingeweide in der Brusthöhle und in dem oberen Theil d Bauchraumes, nach Abtragung der vorderen Brust- und Bauchwand. Mit dem Bru bein und den Rippenknorpeln sind auch die vordersten Theile der Rippenkörper getragen worden.

Der vordere Mittelfellraum, Cavum mediastinale anterius, mit den Resten der Thym und der vorderen Wand des Herzbeutels. Die Mittelfellplatten, Laminae mediastinal Der vordere Rand und ein Theil der Rippenfläche der beiden Lungen.

Die Lage des Magens im Verhältnis zur Leber und zum Quergrimmdarm. Das gros Netz, Omentum majus, in der Ansicht von vorne. Die vordere, von dem gross Magenbogen ausgehende Platte des grossen Netzes ist links von der Mittelebe durch einen Längsschnitt gespalten und die Schnittränder etwas auseinander gezog worden, um einen Einblick in die untere Aussackung des Netzbeutels, Recessus ferior omentalis, zu gewinnen. In dem Bereich des Einschnittes ist ein kleines Stü des Quergrimmdarmes, sowie der hinteren Platte des grossen Netzes sichtbar.

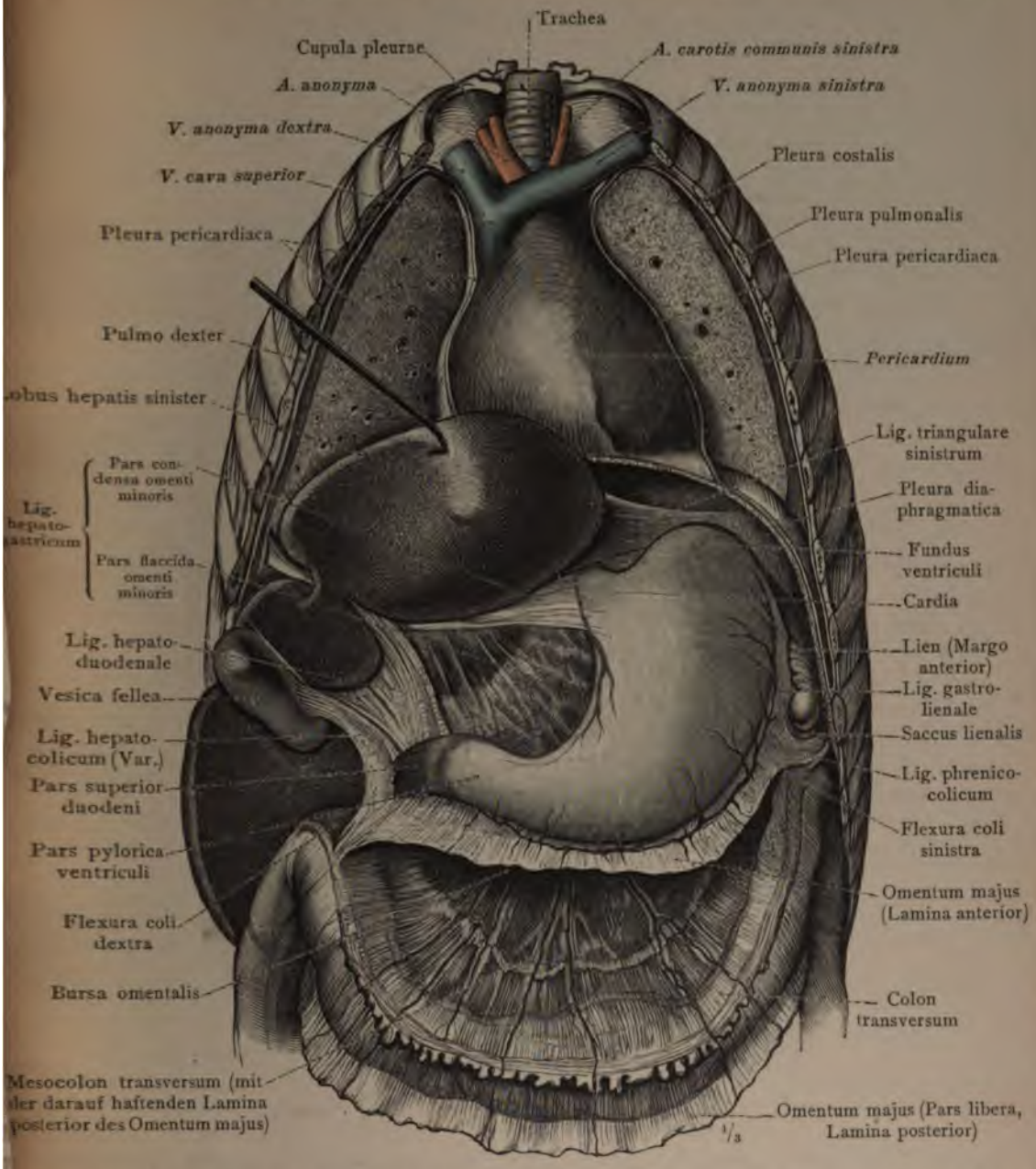


Fig. 780. Darstellung der Brustorgane und der Eingeweide des oberen Theiles des Bauchraumes nach Abtragung der ganzen vorderen Brust- und Bauchwand. Durch frontale Schnitte sind die vorderen Theile der beiden Lungen und der beiden Mittelfellplatten entfernt worden, um den Herzbeutel in grösserem Umfang sichtbar zu machen. Die verschiedenen Abschnitte des Brustfelles, Pleura.

Die Leber ist so weit als möglich nach rechts umgelegt worden, um den Magen in seiner natürlichen Lage und das kleine Netz mit seinen drei Abtheilungen darzustellen; in dem Bereich der Pars flaccida scheint der Lobus caudatus der Leber durch. Durch Abtragung des grössten Theiles der vorderen Platte des grossen Netzes ist die hintere Wand der unteren Aussackung des Netzbeutels freigelegt worden; diese wird durch die hintere Platte des grossen Netzes, beziehungsweise durch das mit dieser verwachsene Mesocolon transversum gebildet.

**Topographie der Brustorgane und der Eingeweide der Oberbauchgegend.**

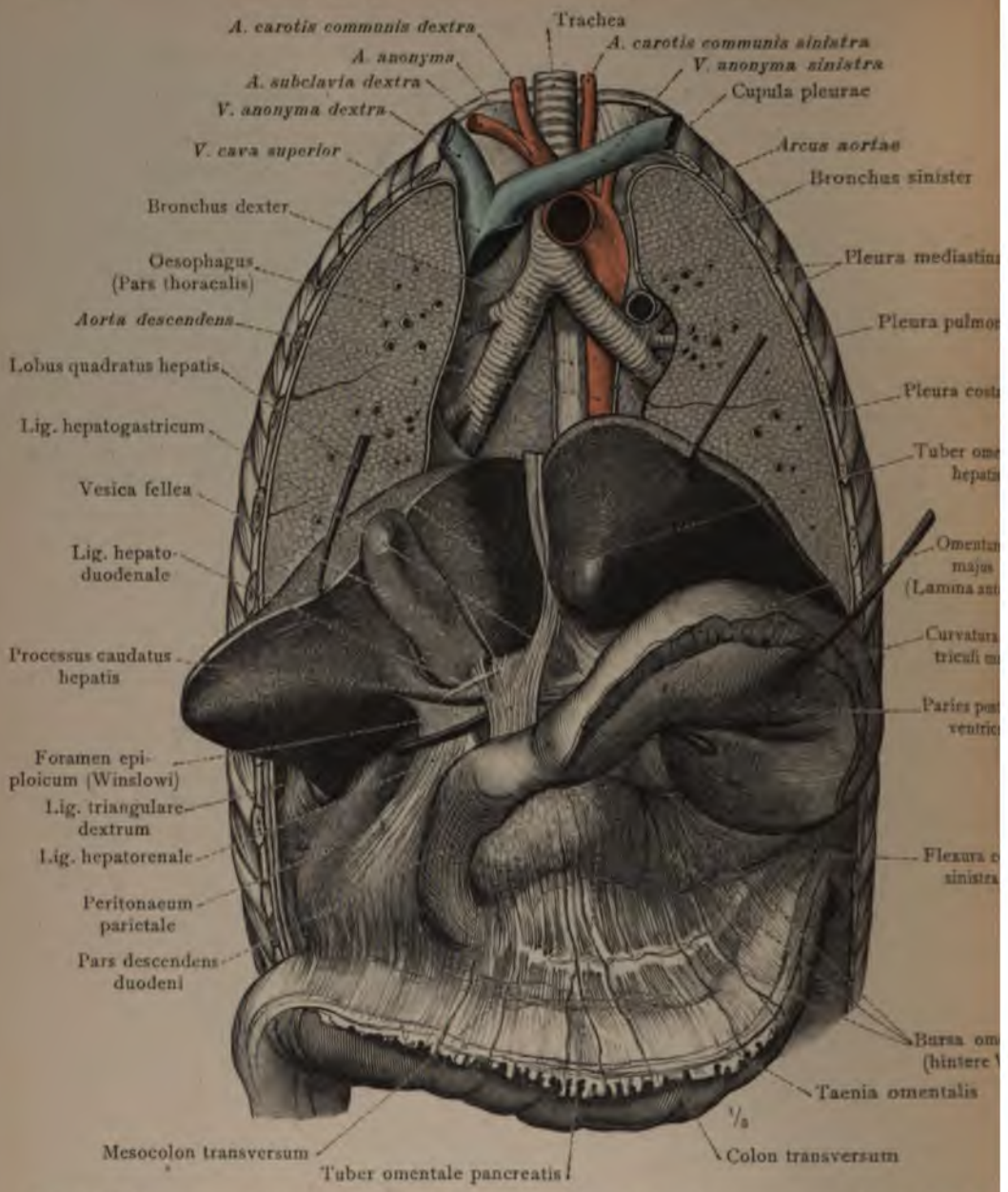


Fig. 781. Brust- und Bauchwand sind bis zur Achsellinie abgenommen. Von den be Lungen sind die vorderen Antheile bis an den Hilus abgetragen und der Herzbe mit dem Herzen entfernt worden, so dass der hintere Mittelfellraum von vorne freigelegt erscheint und nicht nur die Luftröhrenäste, sondern auch die Speiser und die absteigende Aorta eine Strecke weit sichtbar sind.

Nachdem der freie Theil des grossen Netzes entlang dem grossen Magenbogen dem Colon transversum abgeschnitten worden war, sind Leber und Magen so als möglich nach oben umgelegt worden, um den Zugang zu dem Netzbeutel, Foramen epiploicum (Winslowi), darzustellen und einen Einblick in den Netzbe Bursa omentalis, zu gewinnen, dessen hintere Wand zum grossen Theil vorlieg dieser ist die von der hinteren Platte des grossen Netzes umschlossene Bauchspeic drüse, Pancreas, sichtbar. — In den Netzbeutel ist von dem Foramen epiploicum eine Sonde eingelegt worden.

**Topographie der Brustorgane und der Eingeweide der Oberbauchgegend.**

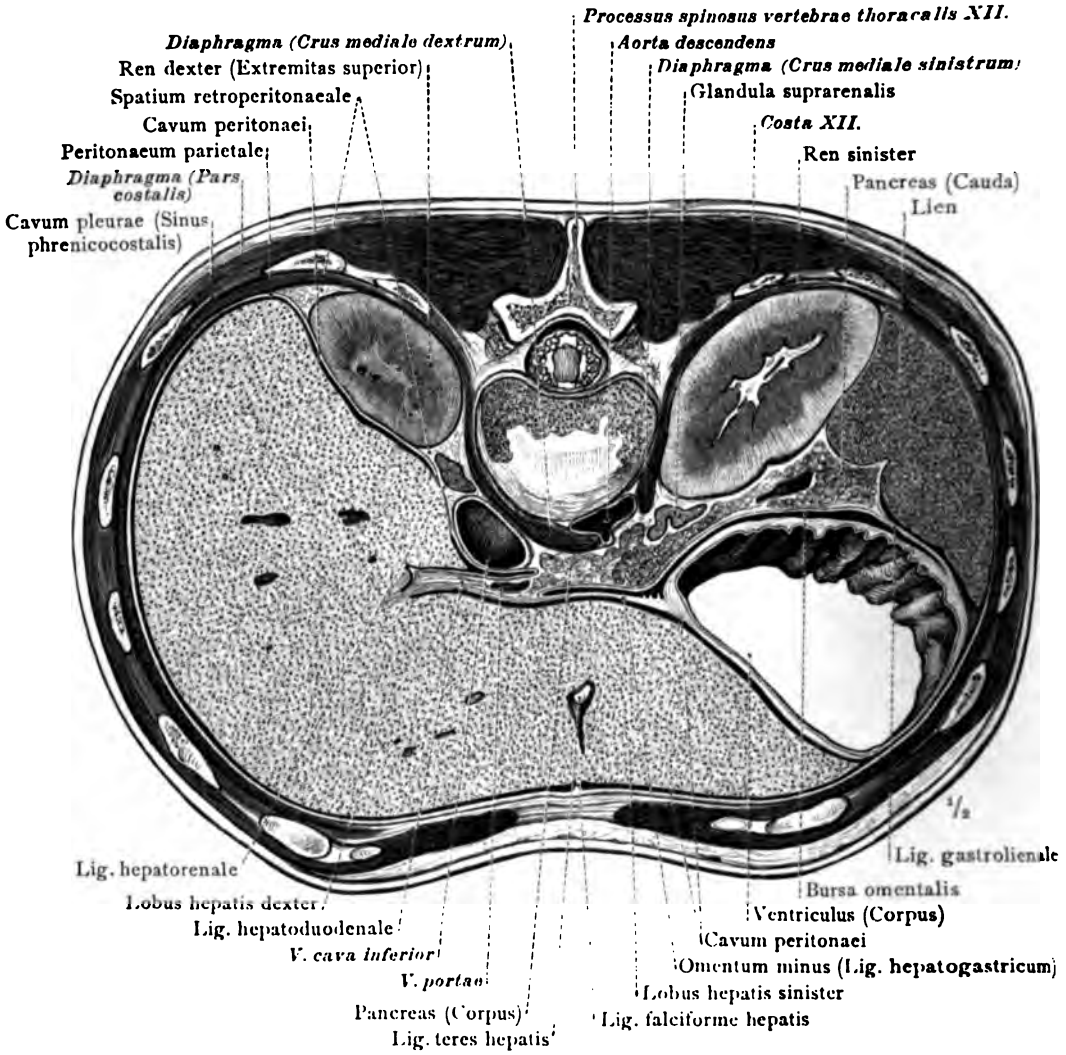


Fig. 783. Horizontaler Durchschnitt durch den Rumpf, zwischen den Körpern d 12. Brustwirbels und des 1. Lendenwirbels. Der Durchschnitt trifft die Leber nahe in ihrer grössten Querdimension, den Magen ober der Mitte seines Körpers, die M ungefähr in der Mitte ihrer Höhe, den Körper und den Schweif der Bauchspeich drüse nahe dem oberen Rand des Organes, die rechte Niere nahe ihrem oberen P die linke Niere ober ihrer Mitte; die beiden Nebennieren fallen ebenfalls in d Schnittfläche. — Zwischen der Vena cava inferior und dem Ligamentum hepatodu denale geht der Schnitt durch das Foramen epiploicum (Winslowi), in welches d Processus caudatus der Leber hineinragt; hinter dem Omentum minus ist der Vo raum des Netzbeutels getroffen. — Die Aorta ist bei ihrem Durchtritt durch d Hiatus aorticus, die Vena cava inferior unterhalb ihres Eintrittes in die rechte Lebe furche und die Vena portae kurz nach ihrem Eintritt in das Ligamentum hepat duodenale durchschnitten.

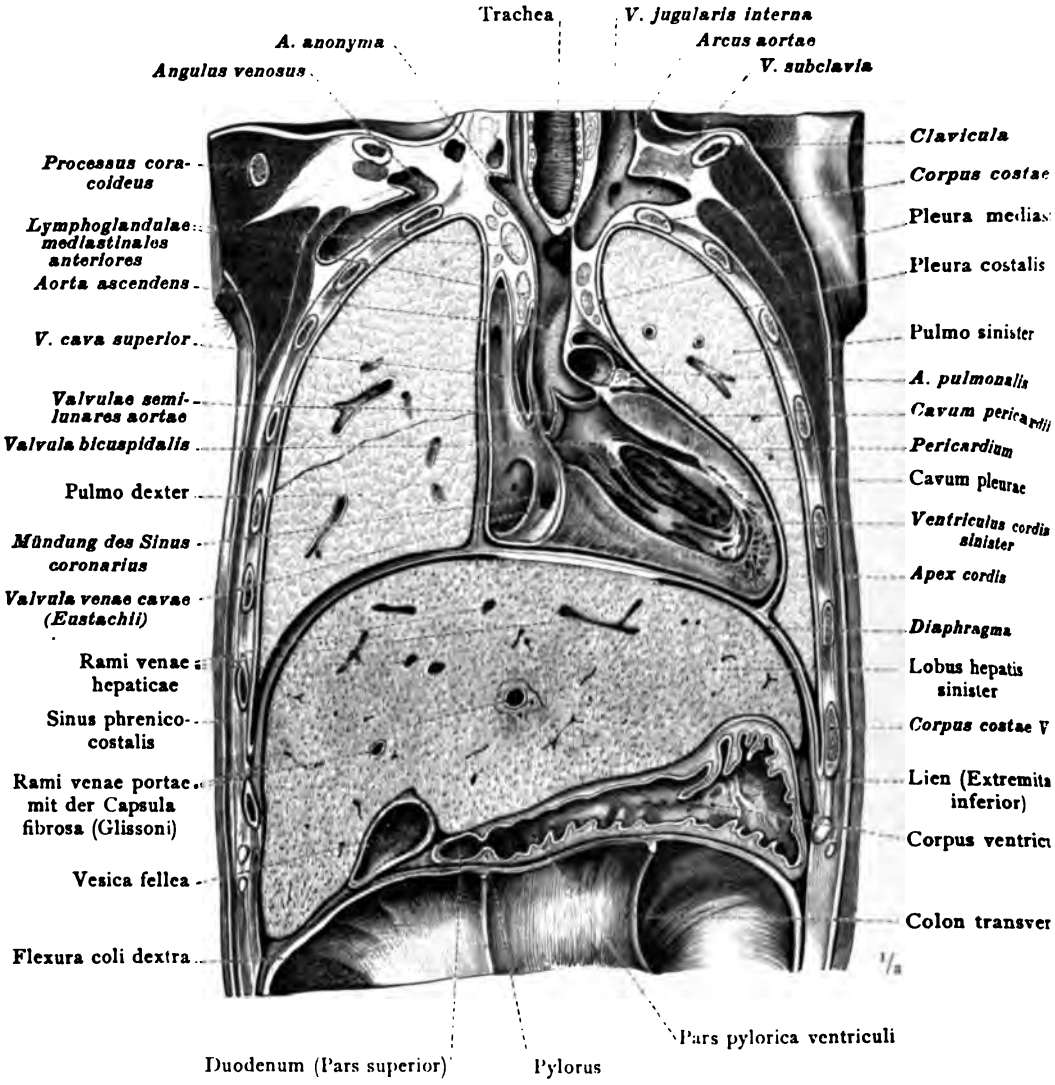


Fig. 785. Frontaler Durchschnitt durch den Rumpf; auf der rechten Körperseite g der Schnitt durch die vordere Achselfalte, auf der linken Körperseite etwas vor d selben vorbei.

Die linke Herzkammer, die aufsteigende Aorta und die obere Hohlvene sind Länge nach, die Lungenarterie ist der Quere nach getroffen. Die rechte Vorkamm ist vor der Einmündung der unteren Hohlvene und des Sinus coronarius dur schnitten. — Die Leber fällt nahezu in ihrer grössten Querdimension in die Schnittfläc Die Lage des contrahirten Magens und des Anfangsstückes des Zwölffingerdarm im Verhältnis zur Leber und zu dem stark ausgedehnten Quergrimmdarm.

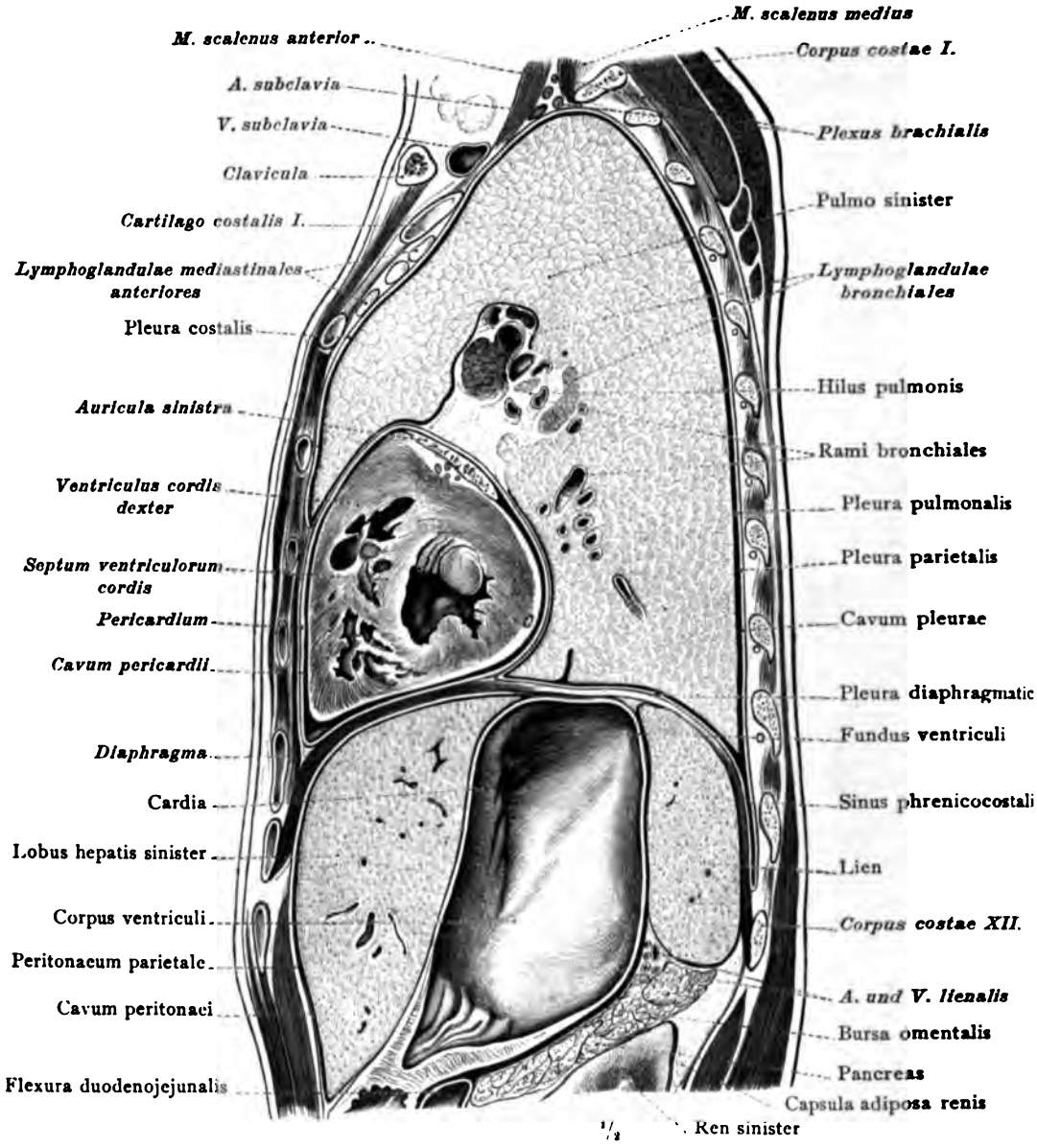


Fig. 787. Sagittaler Durchschnitt durch den Rumpf, 4 Cm. links von der Medianebene. Der Schnitt geht durch den Hilus der linken Lunge und trifft diese selbst nahezu in ihrer grössten Tiefendimension; die beiden Herzkammern sind schief durchschnitten. — Der Körper und der Grund des beträchtlich ausgedehnten Magens sind annähernd der Länge nach getroffen, so dass die Lage der Cardia an dem oberen Ende des kleinen Magenbogens gut ersichtlich ist. Die Lagebeziehungen des Magens zu dem linken Leberlappen, zur Milz, zur Bauchspeicheldrüse und zu der Flexura duodenojejunalis.

**Topographie der Brustorgane und der Eingeweide der Oberbauchgegend.**

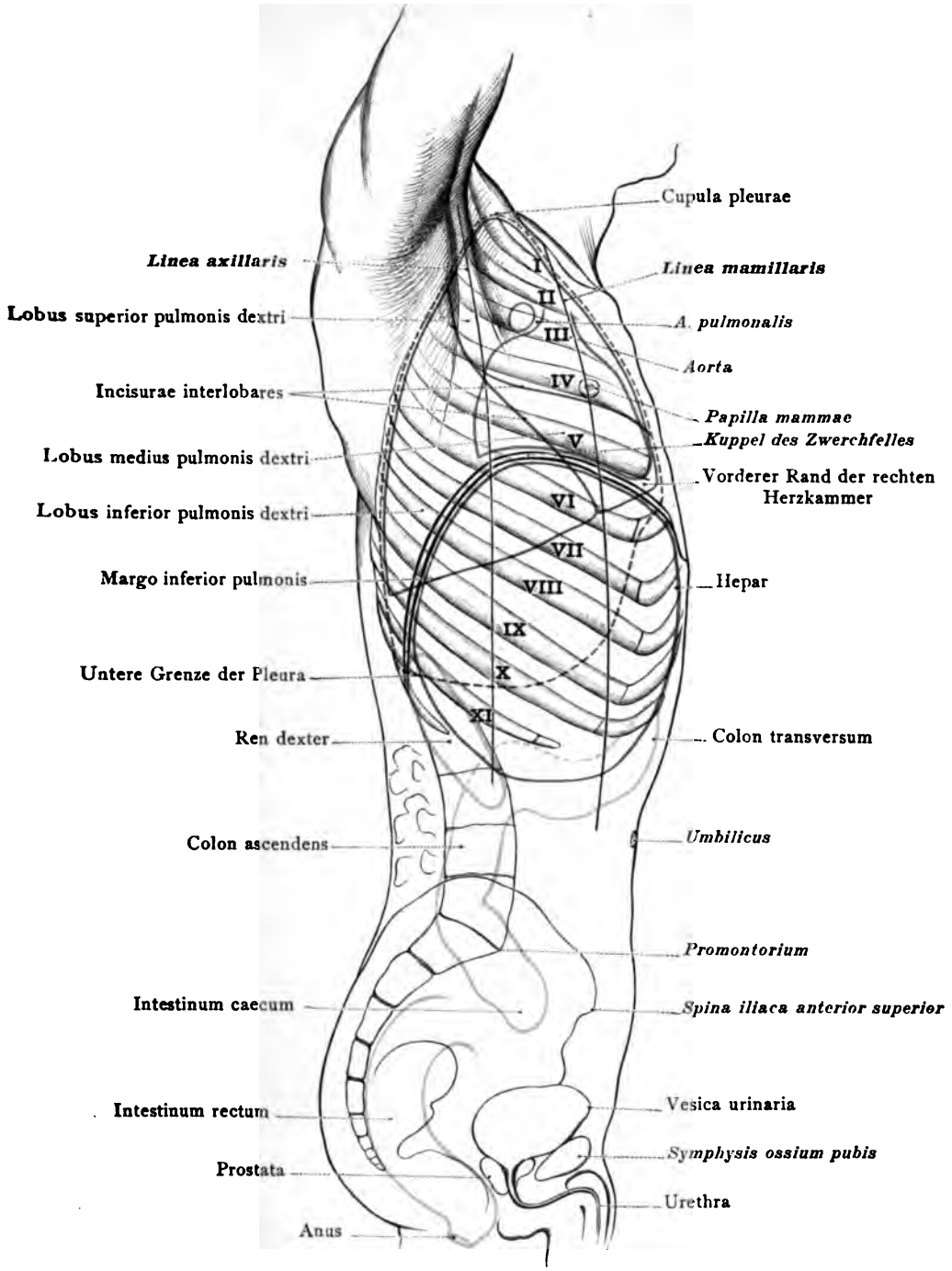


**Fig. 788.** Die Grenzlinien der Brust- und Bauchorgane auf die rechte Seitenfläche des Rumpfes projicirt. — Die rothe Linie zeigt den Umriss des Herzens und der Arteria pulmonalis an; die fortlaufenden blauen Linien entsprechen den Umrissen der rechten Lunge und ihrer drei Lappen, während die punktirte blaue Linie die Grenzen des Cavum pleurae andeutet. Die violette Linie bezeichnet die Projectionsgrenzen des rechten Leberlappens und die gelben Linien die Projectionsgrenzen der rechten Niere und der verschiedenen Abschnitte des Dickdarmes. — Orientirungslinien für die Lagebestimmung der Brustorgane: Lineae axillaris und mamillaris. — Die Rippen sind mit römischen Ziffern bezeichnet.

**Projection der Brust- und Baucheingeweide.**

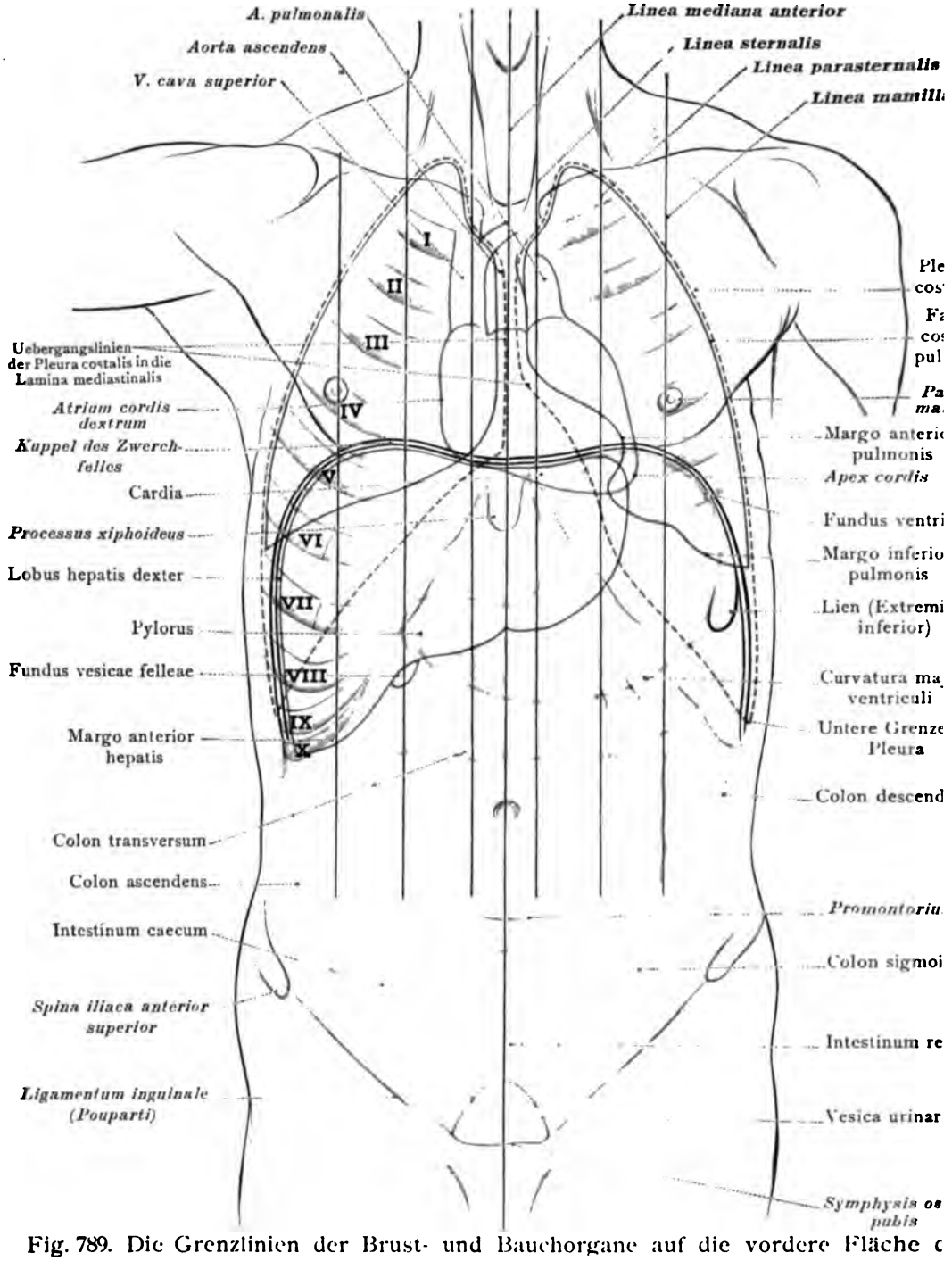


Fig. 789. Die Grenzlinien der Brust- und Bauchorgane auf die vordere Fläche c Rumpfes projicirt. —Die rothe Linie zeigt den Umriss des Herzens und der gross Gefässstämme an; die fortlaufenden blauen Linien entsprechen den Umrissen c beiden Lungen, während die punktirten blauen Linien die Grenzen des Cavi pleurae andeuten. Die violette Linie bezeichnet die Projectionsgrenzen der Le und des Grundes der Gallenblase; die gelben Linien die Projectionsgrenzen c Magens und der verschiedenen Abschnitte des Dickdarmes. Schwarz sind die P jectionslinien der Zwerchfellskuppe und des unteren Poles der Milz. — Orientirun lien für die Lagebestimmung der Brustorgane: Lineae mediana anterior, sterna rasternalis und mamillaris. — Die Rippen sind mit römischen Ziffern bezeichn

**Projection der Brust- und Baucheingeweide.**

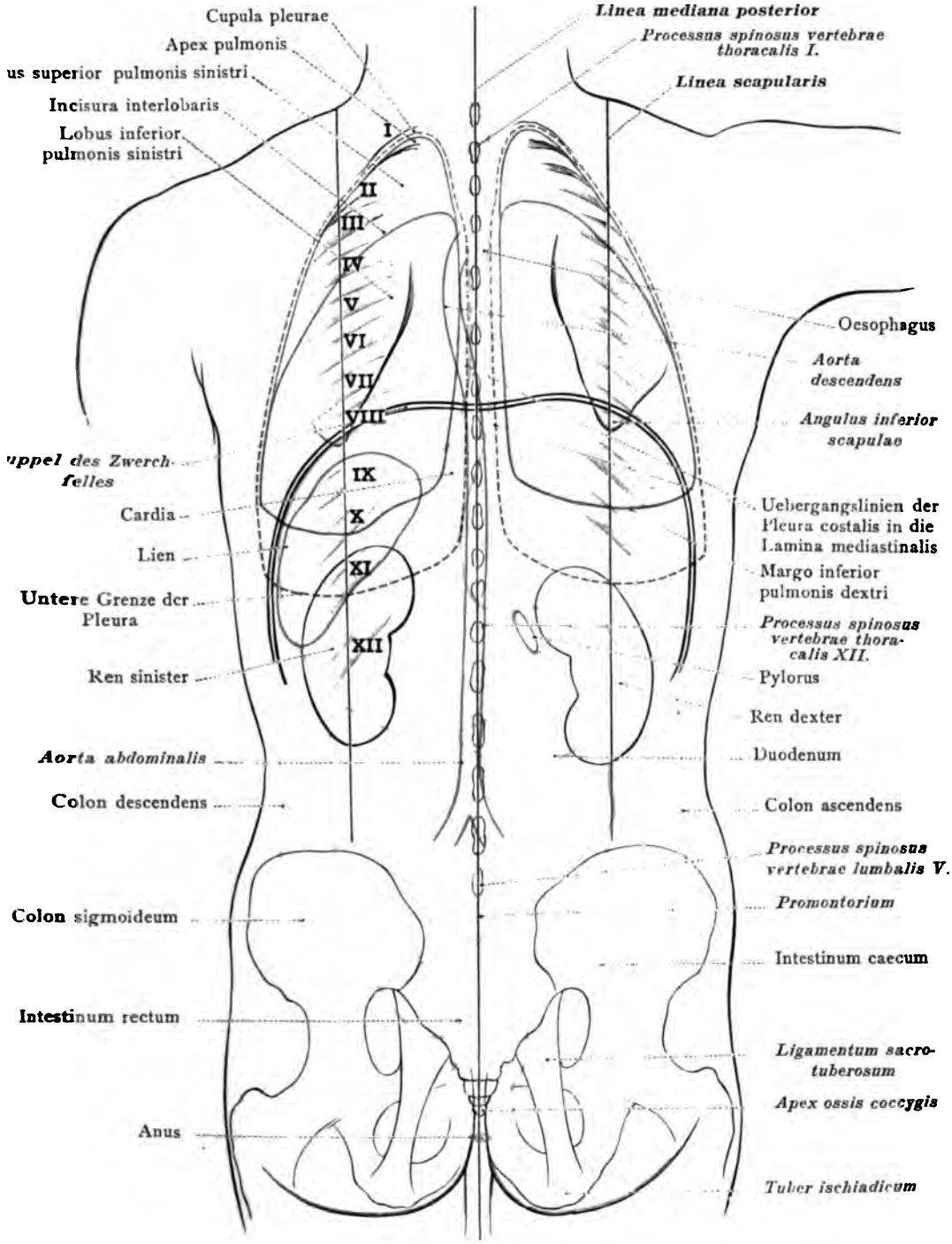


ig. 790. **Die Grenzlinien** der Brust- und Bauchorgane auf die hintere Fläche des **umpfes projicirt.** — Die rothen Linien zeigen die Umrisse der Aorta descendens und **er Milz an; die** fortlaufenden blauen Linien entsprechen den Umrissen der beiden **ungen und ihrer** oberen und unteren Lappen, während die punktirten blauen Linien **ie Grenzen des Cavum** pleurae andeuten. Die gelben Linien bezeichnen die Pro**ctionsgrenzen des** Magens, des Duodenum und verschiedener Theile des Dick**armes. Schwarz sind** die Projectionslinien der Zwerchfellskuppe und der beiden **ieren. — Orientirungslinien** für die Lagebestimmung der Brustorgane: Lineae **ediana posterior und** scapularis. — Die Rippen sind mit römischen Ziffern bezeichnet.

**Projection der Brust- und Baucheingeweide.**

# APPARATUS UROGENITALIS.

# DER HARN- UND GESCHLECHTSAPPARAT.

## ORGANA UROPOËTICA.

## DIE HARNWERKZEUGE.

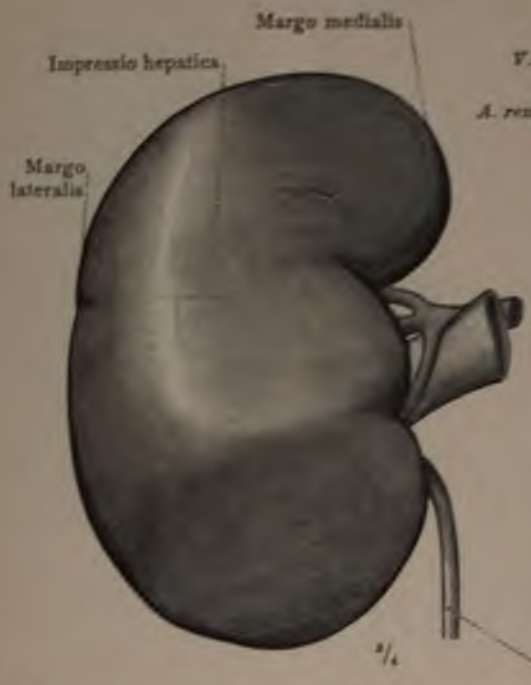


Fig. 791. Die rechte Niere, Ren dexter. Vordere Fläche, Facies anterior.

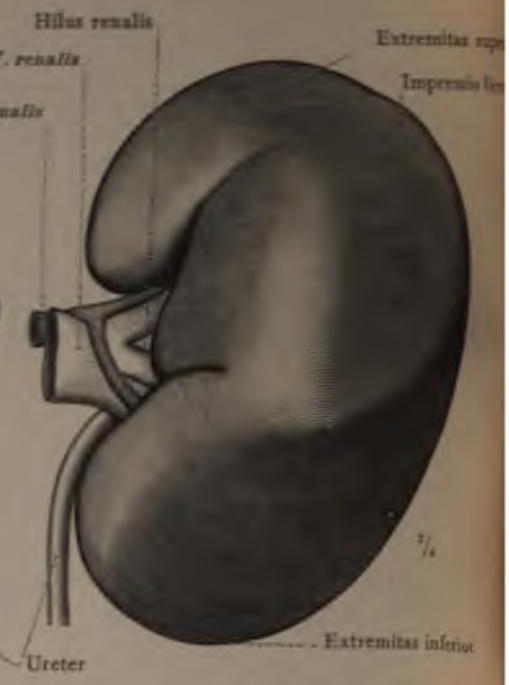


Fig. 792. Die linke Niere, Ren sinister. Vordere Fläche, Facies anterior.

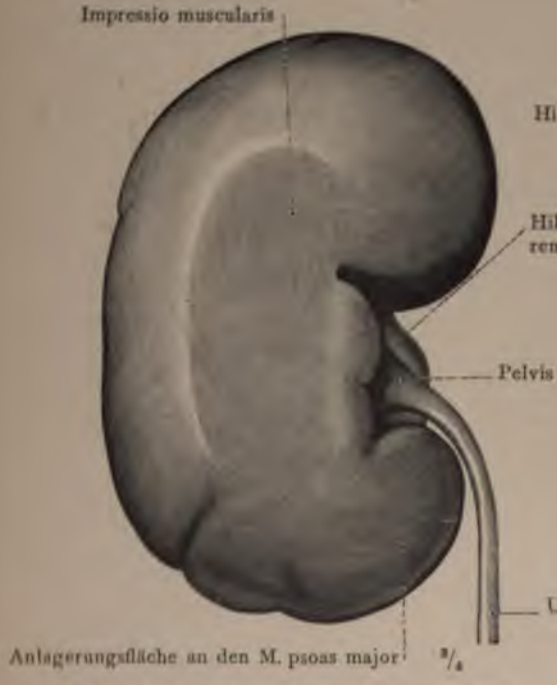


Fig. 793. Die linke Niere, Ren sinister. Hintere Fläche, Facies posterior.

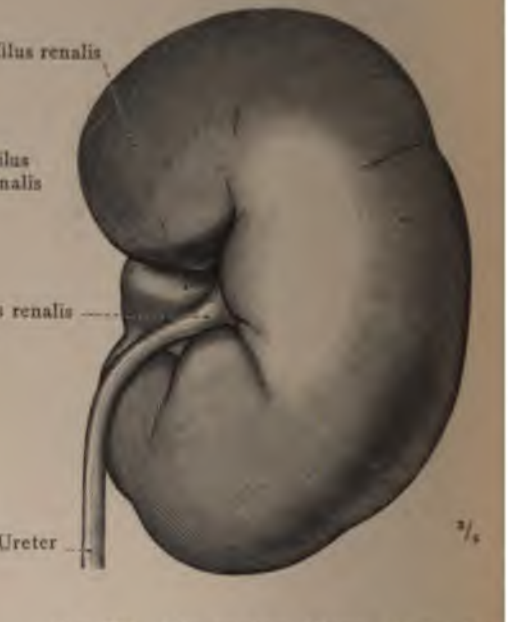


Fig. 794. Die rechte Niere, Ren dex Hintere Fläche, Facies posterior

Fig. 799. Das Porenfeld, Area cribrosa, der Nierenpapillen.

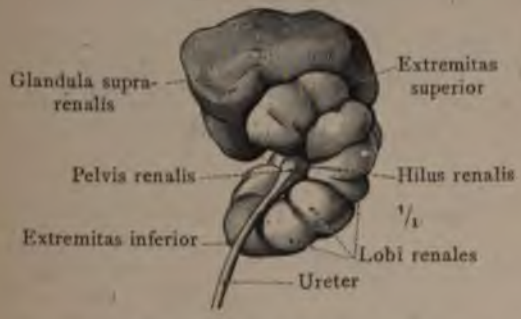


Fig. 800. Die rechte Niere mit der Nebenniere, von einem menschlichen Embryo aus der Mitte des 7. Monates. Ansicht von hinten.

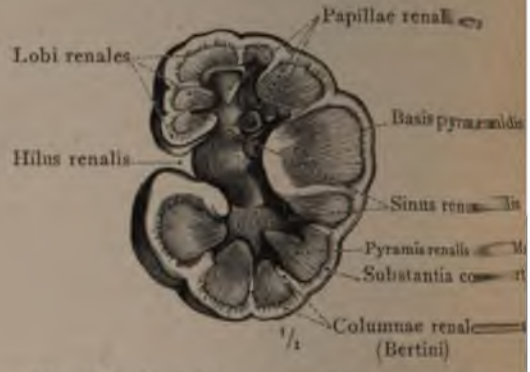


Fig. 801. Der Sinus renalis, an der frischen durchschnittenen Niere eines drei Wochen alten Kindes dargestellt.

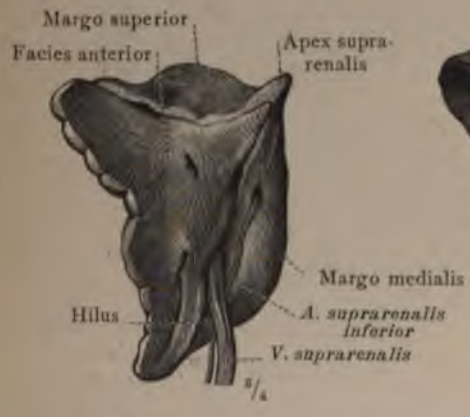


Fig. 802. Die rechte Nebenniere in der Ansicht von vorne.

Fig. 803. Die linke Nebenniere in der Ansicht von hinten.

Fig. 804. Horizontaldurchschnitt durch die linke Nebenniere

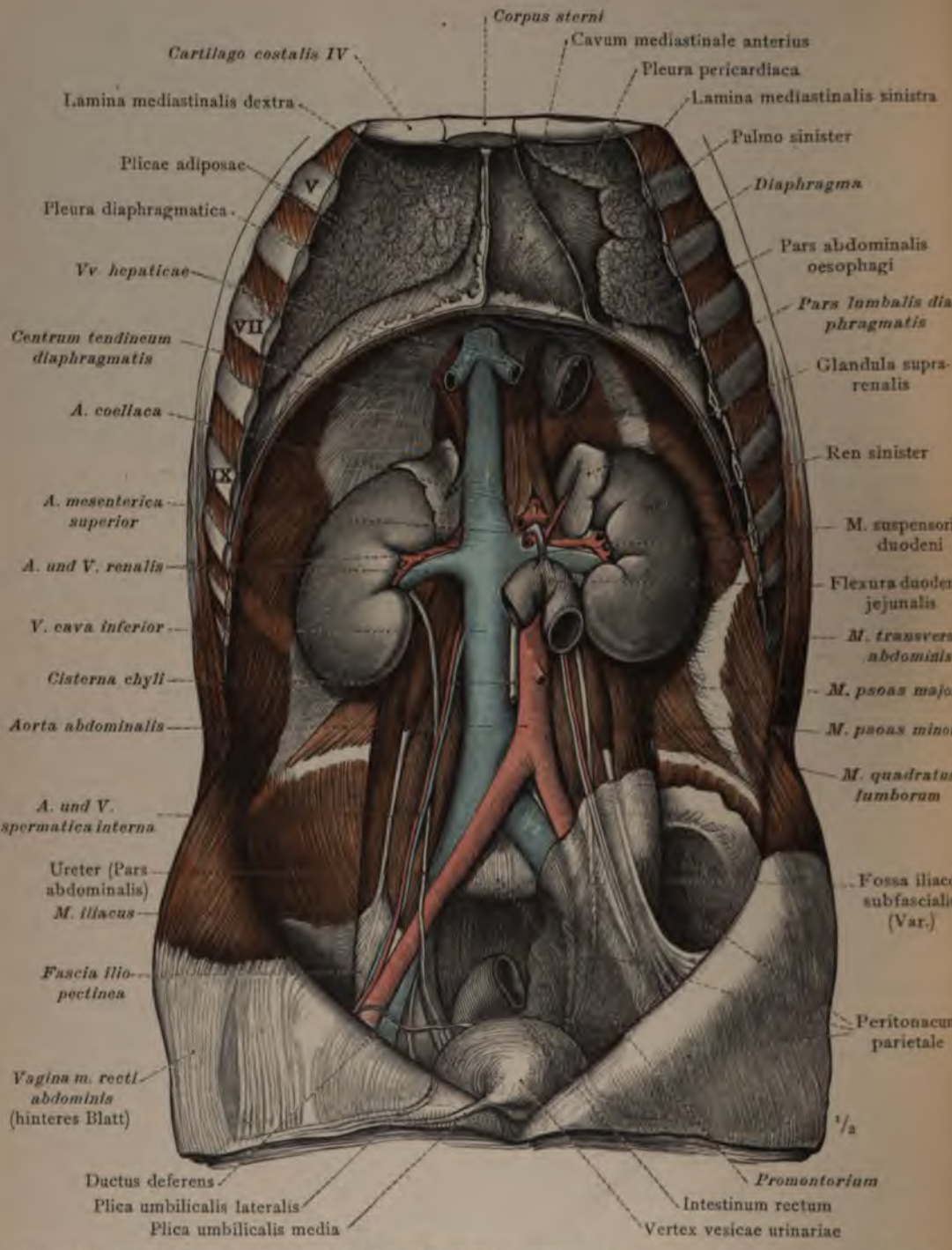


Fig. 808. Die hintere Wand des Bauchraumes, durch Ablösung des parietalen Bauchfelles dargestellt; Spatium retroperitonaeale. Die Lage der Nieren und der Nebennieren. — Der Bauchtheil der Speiseröhre. — M. suspensorius duodeni. In der linken Darmbeingrube ist das parietale Bauchfell erhalten geblieben, um die daselbst in diesem Fall vorhandene Fossa iliacosubfascialis darzustellen.

(Man vergleiche hiezu Fig. 782.)

## Retroperitonaealraum und Topographie der Nieren.

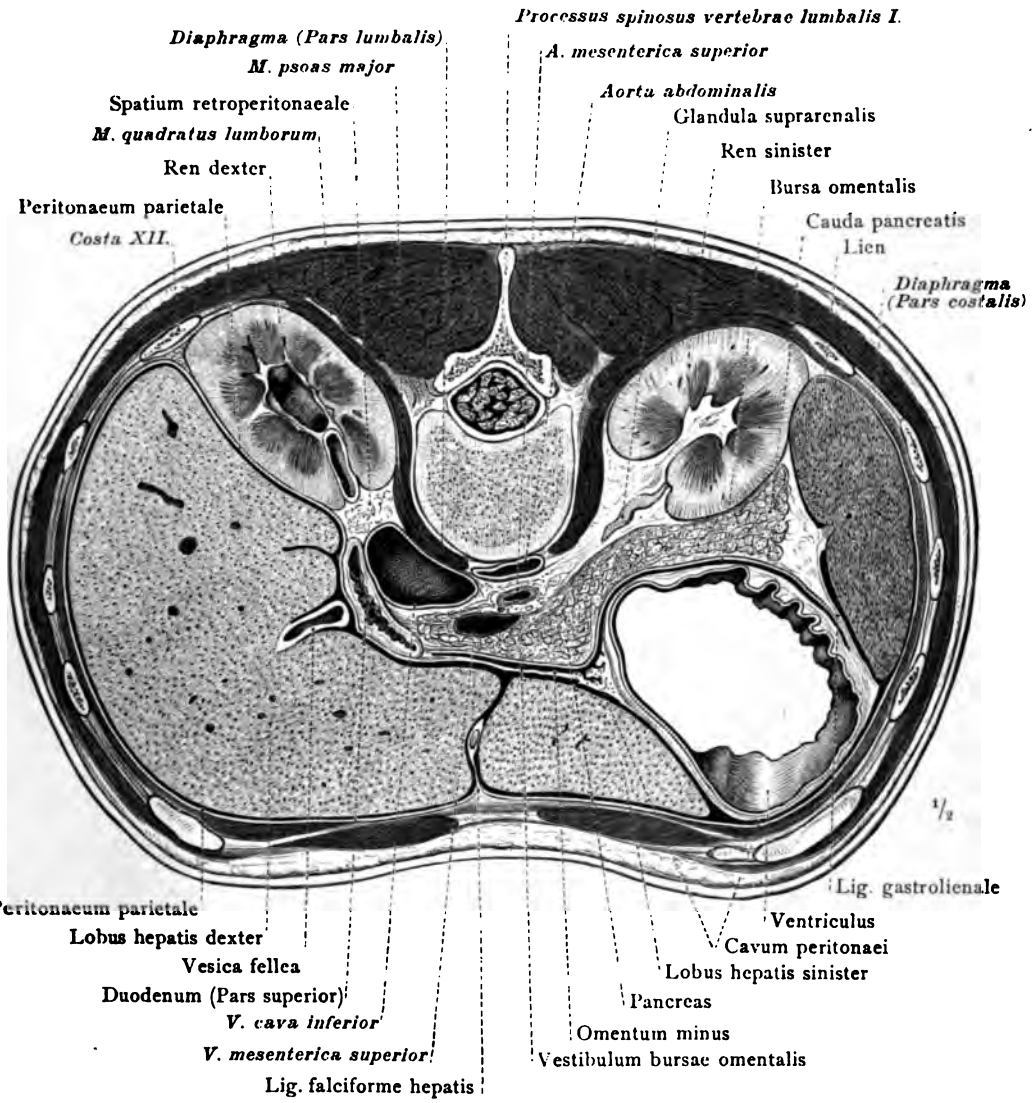


**Fig. 809.** Horizontalschnitt durch den Rumpf; derselbe trifft den Körper des 1. Lendenwirbels nahe seiner unteren Endfläche.

Die Lage der Nieren im Verhältnis zur Rumpfwand, zur Leber, zur Milz und zur Bauchspeicheldrüse. Die rechte Niere ist etwas ober ihrer Mitte, die linke unter ihrer Mitte durchschnitten. Der Magen ist unter der Mitte seines Körpers, die Bauchspeicheldrüse nahe ihrer unteren Fläche, die Milz nahe ihrem unteren Ende getroffen. Im Bereich der Leber trifft der Schnitt die Fossa venae umbilicalis und den Körper der Gallenblase; neben der letzteren erscheint die Pars superior duodeni.

(Man vergleiche hiezu Fig. 783.)

## Topographie der Nieren.

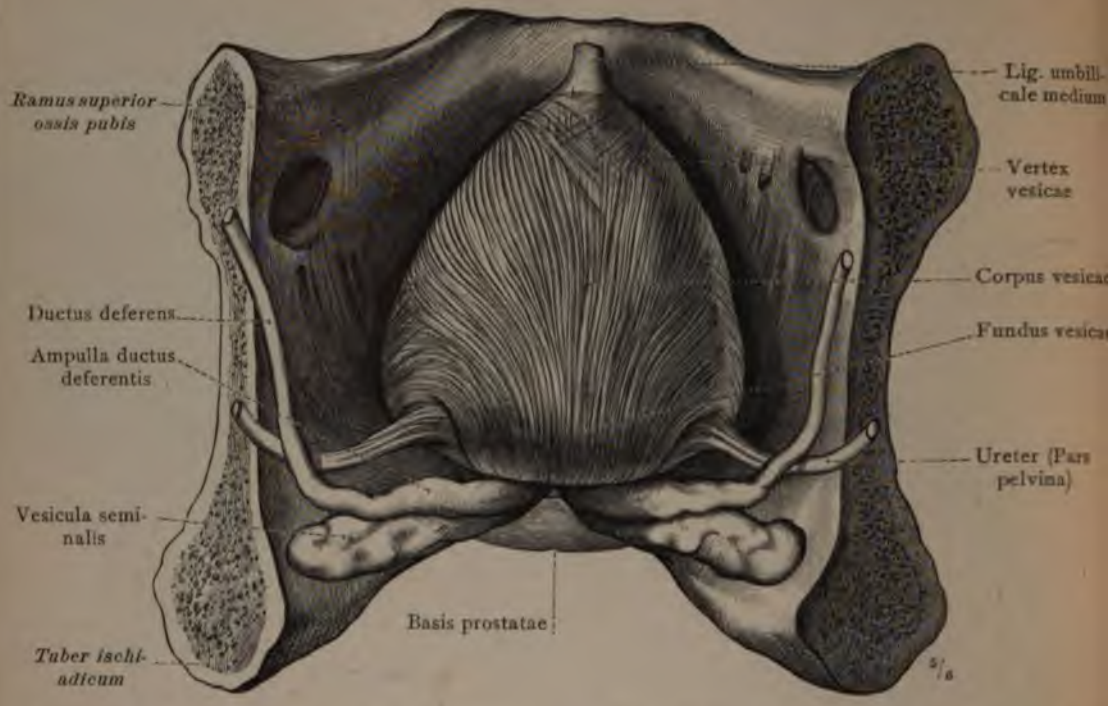


Fig. 810. Stratum externum der Tunica muscularis der Harnblase. Die natürliche Lage der contrahirten männlichen Harnblase, des Beckentheiles der Harnleiter, der Samenleiter und der Samenbläschen. Ansicht von hinten.

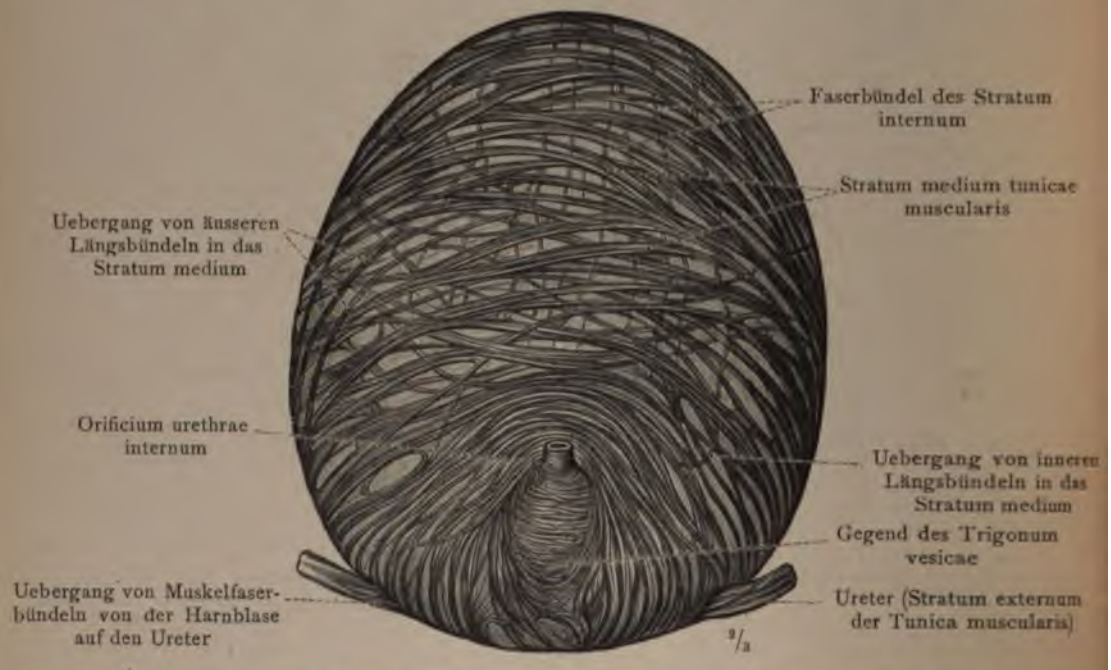


Fig. 811. Stratum medium und internum der Tunica muscularis vesicae, an der mässig ausgedehnten Harnblase dargestellt. Ansicht von vorne und unten.

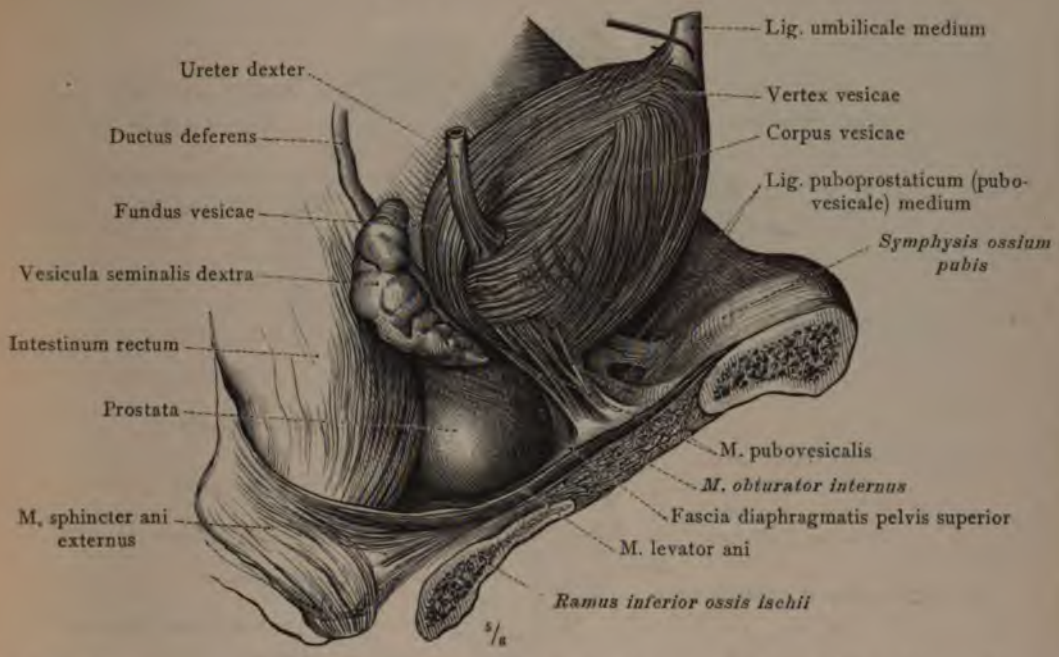


Fig. 812. Stratum externum der Tunica muscularis der contrahirten Harnblase. Die Lagebeziehung des Samenbläschens und der Vorsteherdrüse zur Harnblase und zum Mastdarm. Ansicht von der rechten Seite. (Die Vorsteherdrüse ist abnorm vergrössert.)

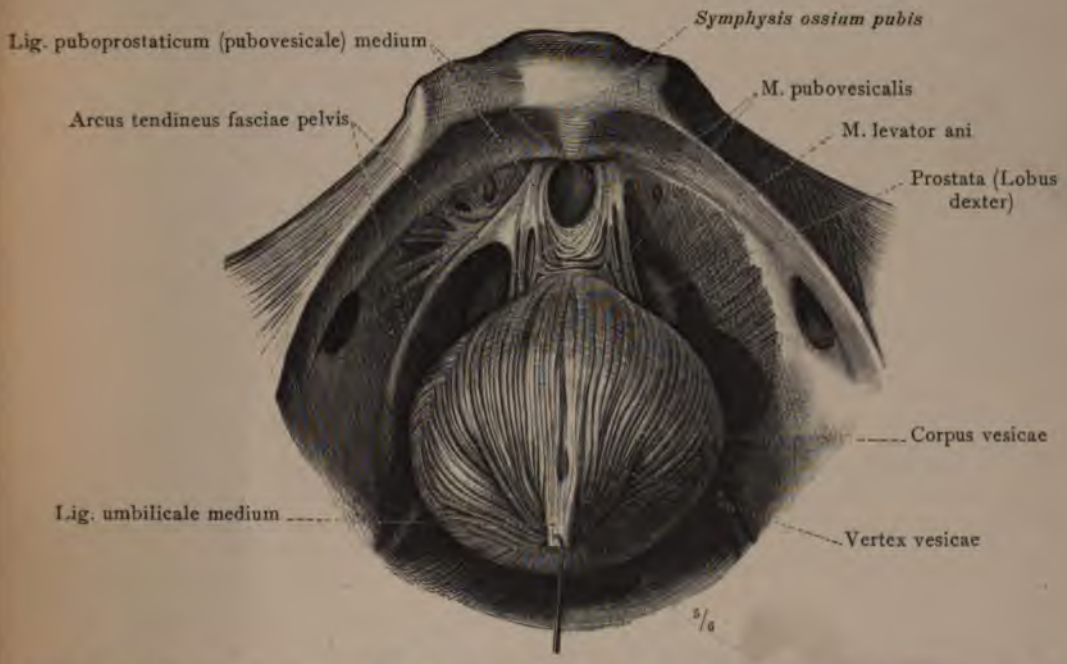


Fig. 813. Stratum externum der Tunica muscularis der contrahirten Harnblase in der Ansicht von vorne und oben. Die Harnblase ist so weit als möglich von den Schambeinen nach hinten abgezogen. Auf der rechten Seite ist der M. levator ani freigelegt, auf der linken Seite die denselben bedeckende Fascia diaphragmatis pelvis superior erhalten worden.

## Vesica urinaria, Harnblase.

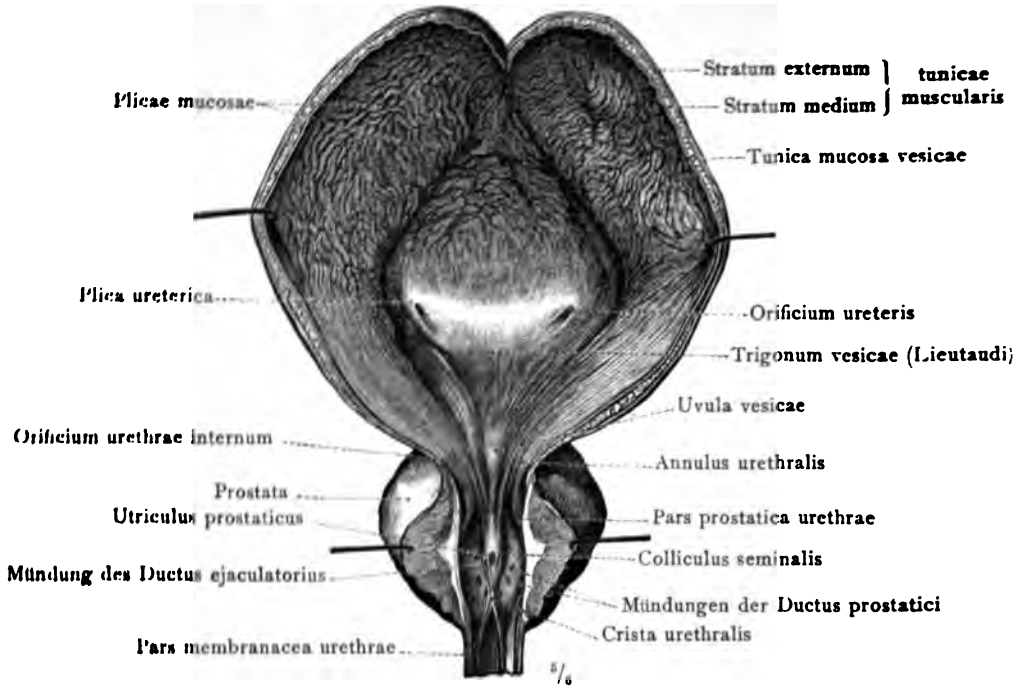


Fig. 814. Die männliche Harnblase und die Pars prostatica urethrae mit der Prostata, von vorne eröffnet; die Harnblase hatte sich in mässig gefülltem Zustand befunden.

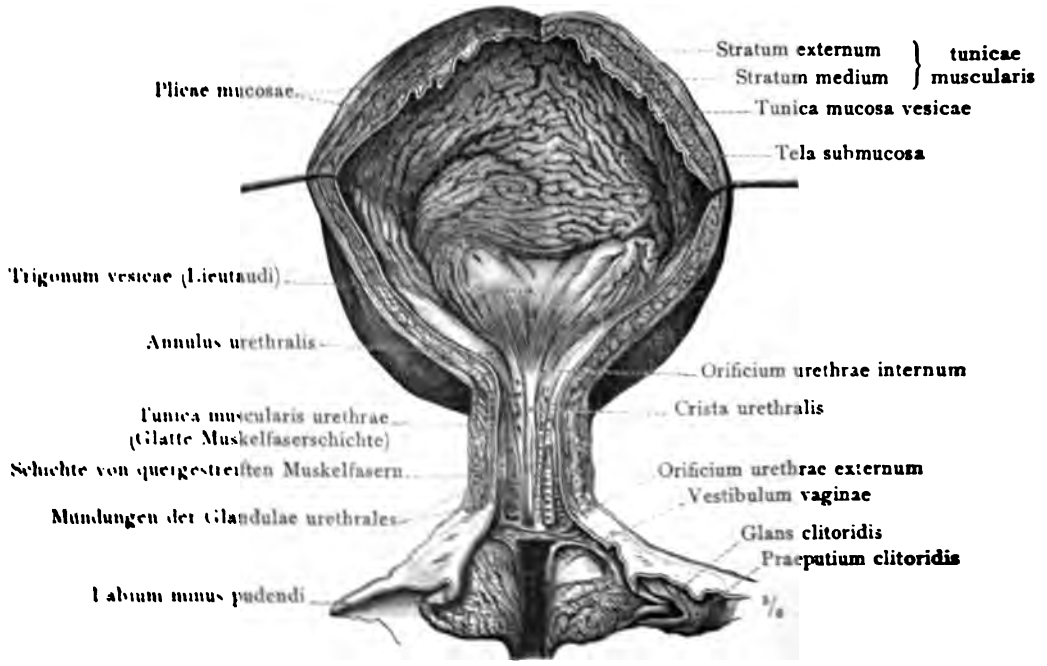


Fig. 815. Die weibliche Harnblase mit der Harnröhre, von vorne eröffnet; die Harnblase war nahezu leer und contrahirt.

## Vesica urinaria, Harnblase.

# ORGANA GENITALIA VIRILIA.

# DIE MÄNNLICHEN GESCHLECHTSWERKZEUGE.

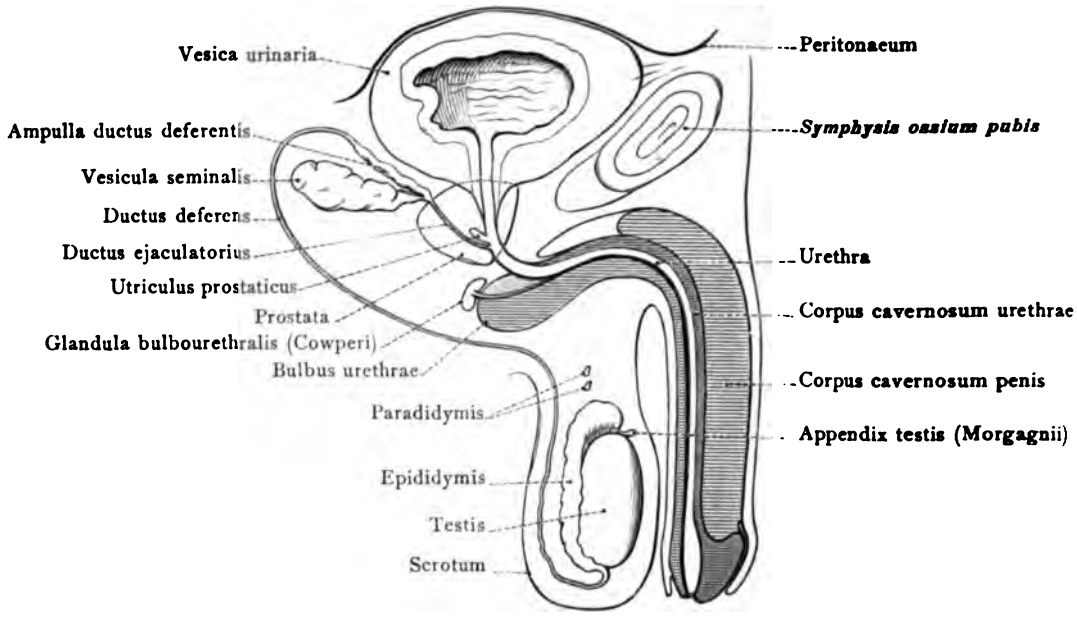


Fig. 816. Schematische Darstellung der männlichen Geschlechtswerkzeuge und ihrer Beziehungen zu der Harnblase und der Harnröhre. Seitenansicht.

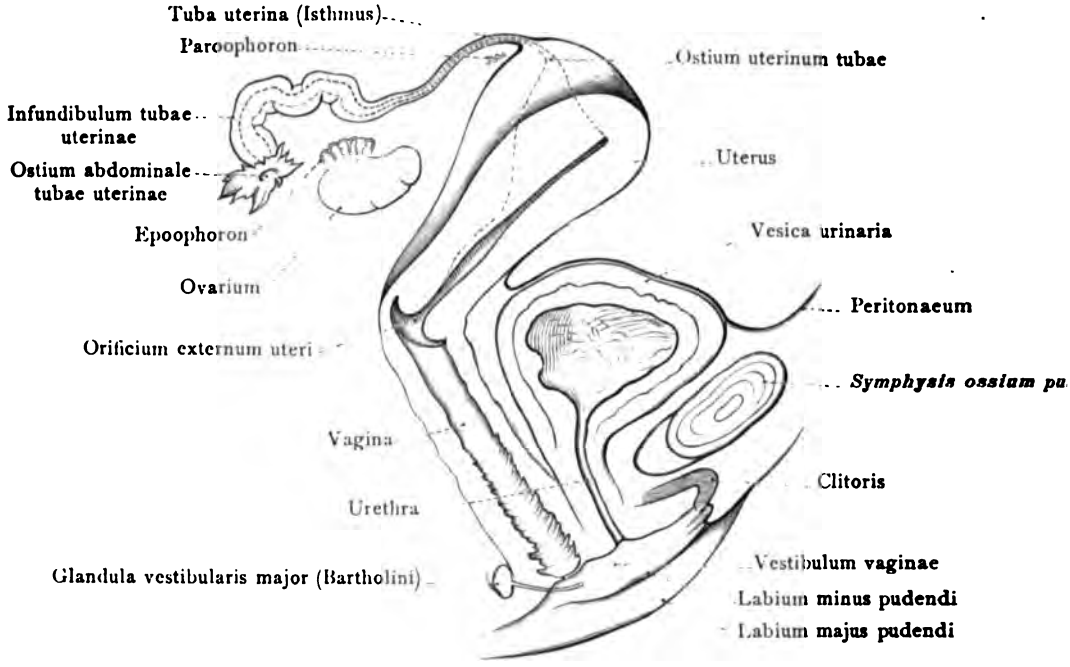


Fig. 817. Schematische Uebersicht der weiblichen Geschlechtswerkzeuge und ihrer Beziehungen zu der Harnblase und der Harnröhre. Seitenansicht.

## Vergleichende Uebersicht der männlichen und weiblichen Geschlechtswerkzeuge.

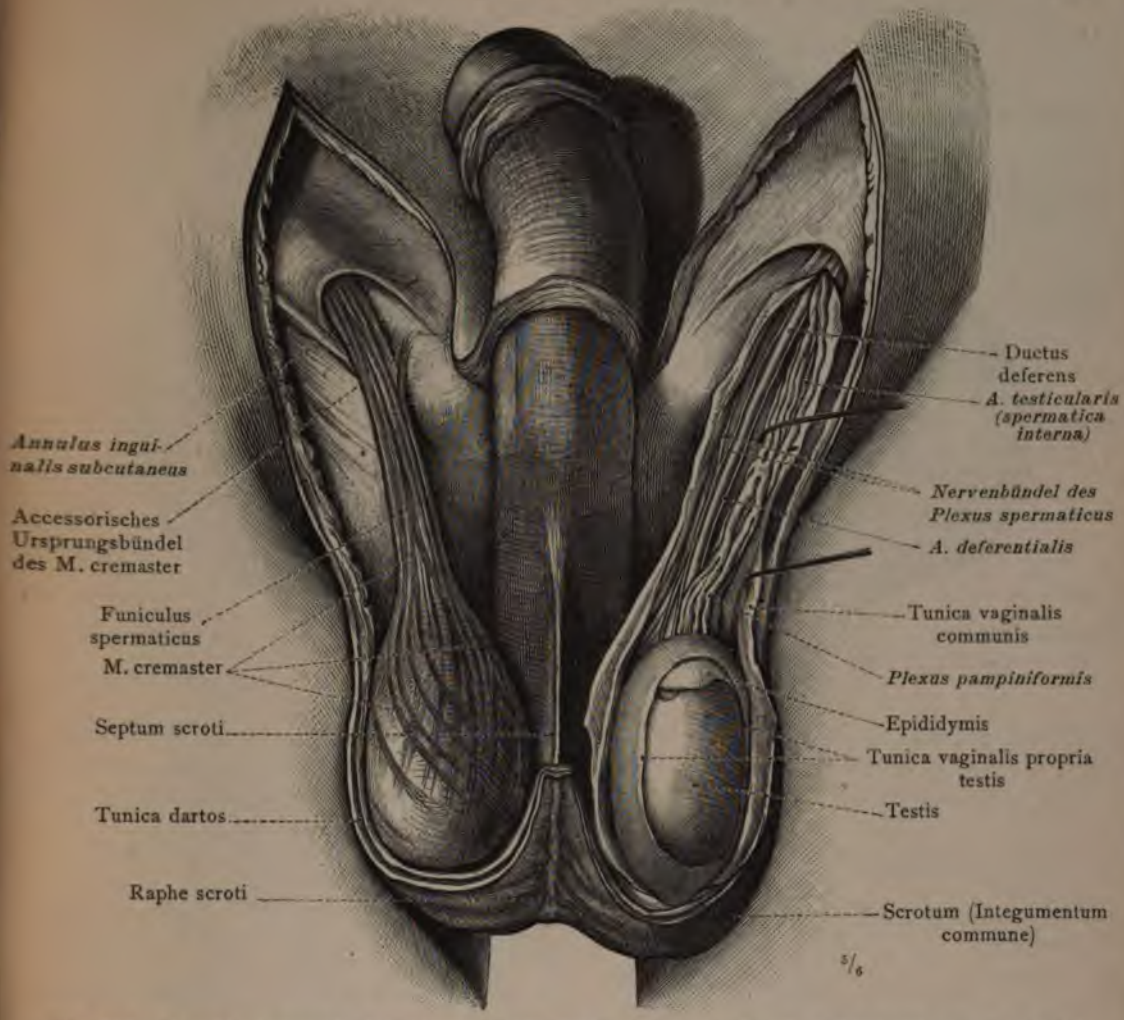


Fig. 818. Der Hodensack, Scrotum. Der Penis ist nach oben umgelegt, die vordere Wand des Hodensackes abgetragen worden. Auf der rechten Körperseite ist der Samenstrang mit der gemeinschaftlichen Scheidenhaut und dem Hebemuskel des Hodens, M. cremaster, dargestellt; auf der linken Seite ist die gemeinschaftliche Scheidenhaut der Länge nach eröffnet und ein Theil der eigenen Scheidenhaut des Hodens abgetragen worden, so dass ein Theil des Hodens und des Nebenhodenkopfes sichtbar wird.

Fig. 819. Querschnitt durch den Samenstrang unweit seines Austrittes aus dem Leistenkanal.

**Scrotum, Hodensack. — Funiculus spermaticus, Samenstrang.**

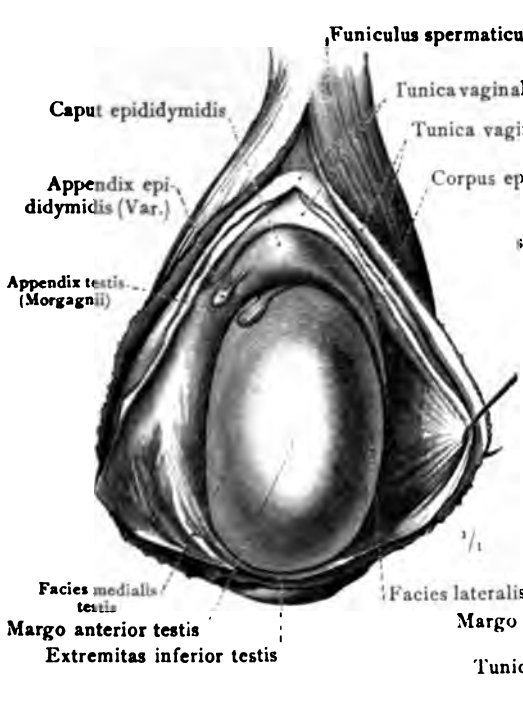


Fig. 820. Der linke Hoden mit dem Nebenhoden und den eröffneten Scheidenhäuten, Tunicae vaginales. Ansicht von vorne.

Fig. 821. Der linke Hoden mit dem etwas abgehobenen Nebenhoden und den eröffneten Scheidenhäuten. Laterale Seite.

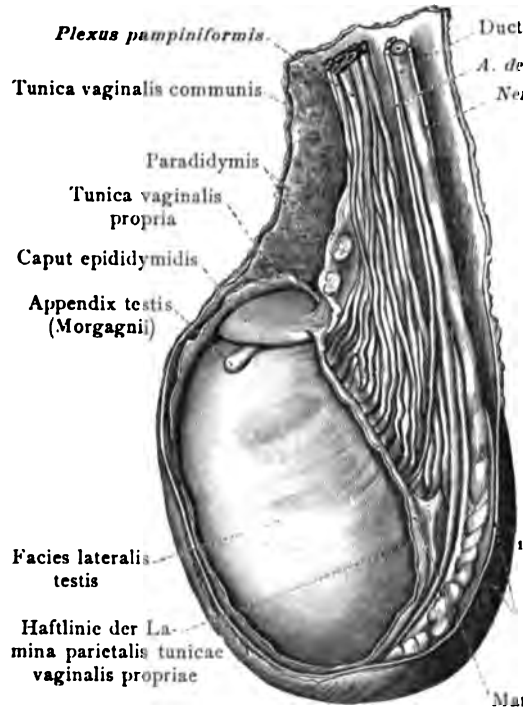


Fig. 822. Der Hoden mit dem Plexus pampiniformis, nach Eröffnung der Scheidenhäute von der medialen Seite dargestellt.

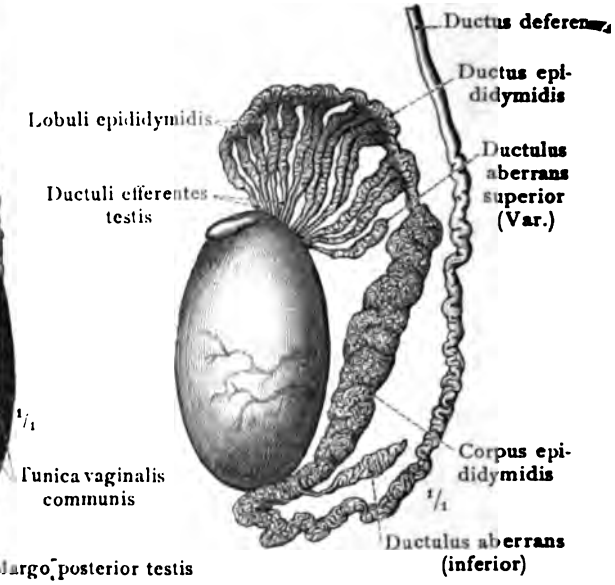


Fig. 823. Der Hoden mit dem freigelegten Kanälchensystem des Nebenhodens von der lateralen Seite gesehen.

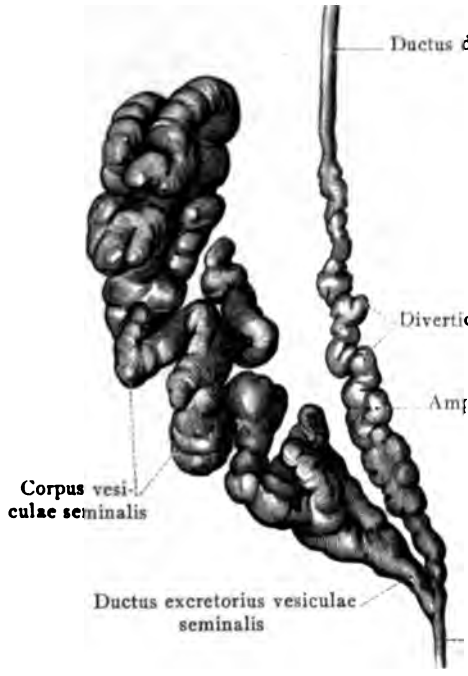


Fig. 828. Corrodirter Harzausguss des rechten Samenbläschens, der Ampulle des Samenleiters und des Ausspritzungskanales.

Fig. 829. Längsschnitt durch das rechte Samenbläschen, die Ampulle des Samenleiters und den Ausspritzungskanal.

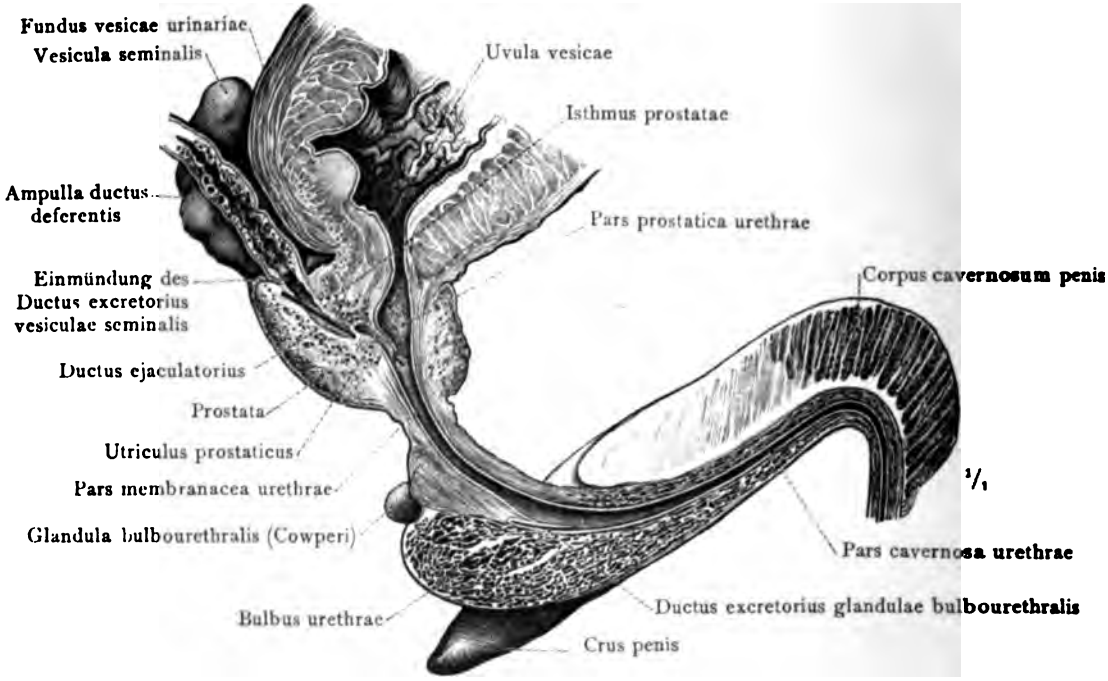


Fig. 830. Sagittaler Durchschnitt durch die männliche Harnröhre. Linke Hälfte. Eintritt des Ausspritzungskanales und des Ausführungsganges der Cowper'schen Drüse in die Harnröhre. Utriculus prostaticus.

**Vesicula seminalis, Samenbläschen. — Ductus deferens, Samenleiter. — *Ductus* ejaculatorius, Ausspritzungskanal.**

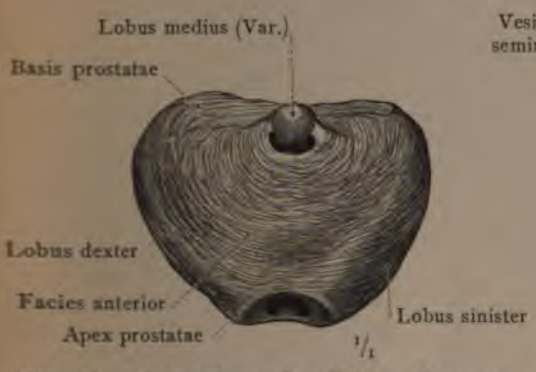


Fig. 831. Die Vorsteherdrüse, Prostata, isolirt dargestellt, in der Ansicht von vorne.

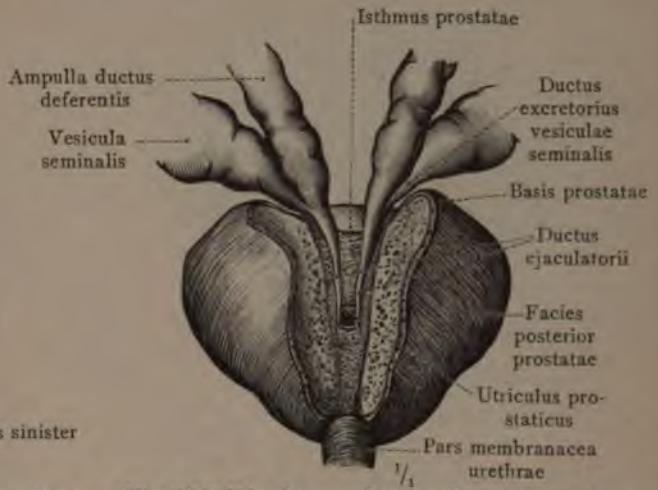


Fig. 832. Die Ausspritzungskanäle und das blinde Ende des Utriculus prostaticus durch Abtragung eines Theiles der Vorsteherdrüse von hinten her blossgelegt.

Fig. 833. Horizontalschnitt durch die Mitte der Prostata eines kräftigen, 24 Jahre alten Mannes. Querschnitt des Colliculus seminalis.

**Prostata, Vorsteherdrüse. — Ductus ejaculatorii, Ausspritzungskanäle.**

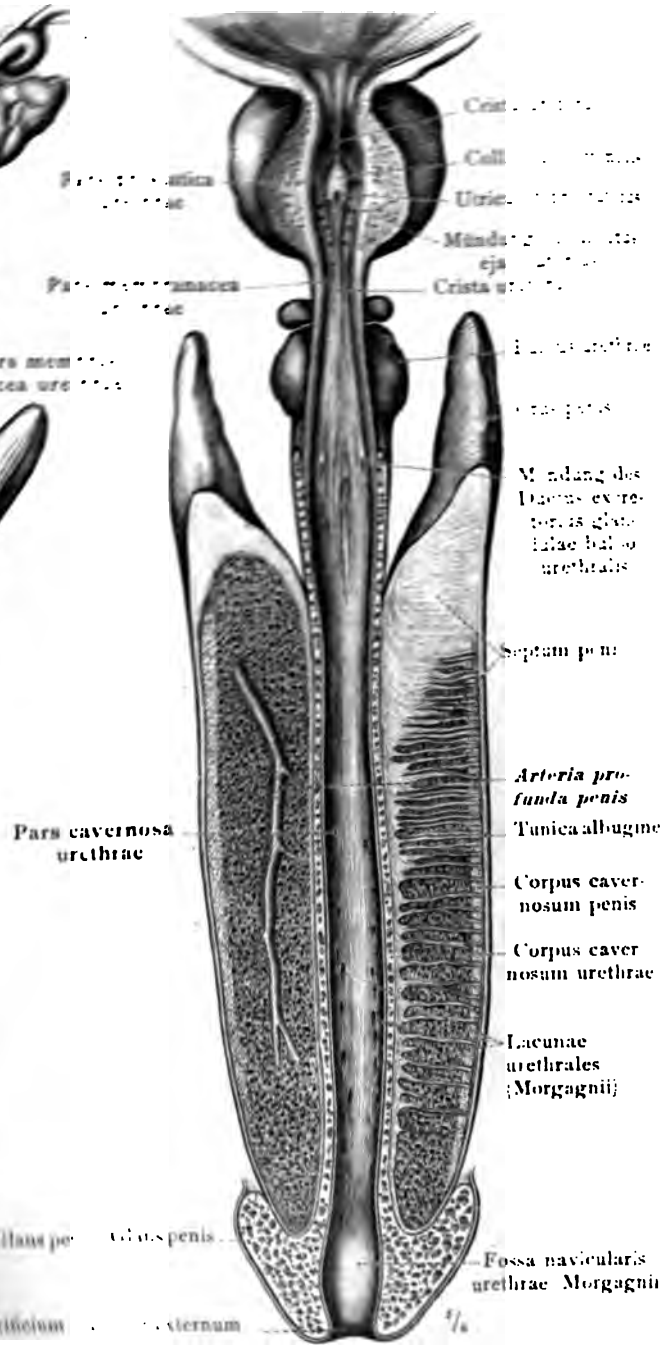


[illegible] Harnröhre, Urethra [illegible] ziehungsweise [illegible] neben dem [illegible] Schnitt [illegible]

[illegible] Harnröhre.

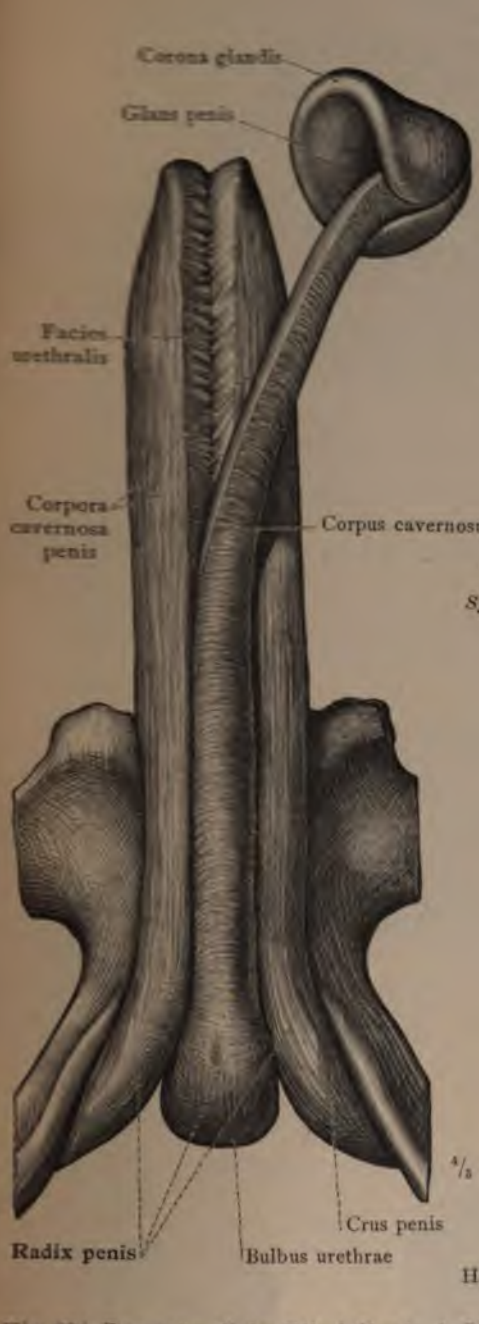


Fig. 836. Das männliche Glied, Penis, in Verbindung mit den Schambeinen. Der Schwellkörper der Harnröhre, Corpus cavernosum urethrae, ist in seiner vorderen Hälfte sammt der Eichel, Glans penis, von den Schwellkörpern des Gliedes, Corpora cavernosa penis, abgelöst und nach der Seite umgelegt worden. Ansicht von vorne und unten.

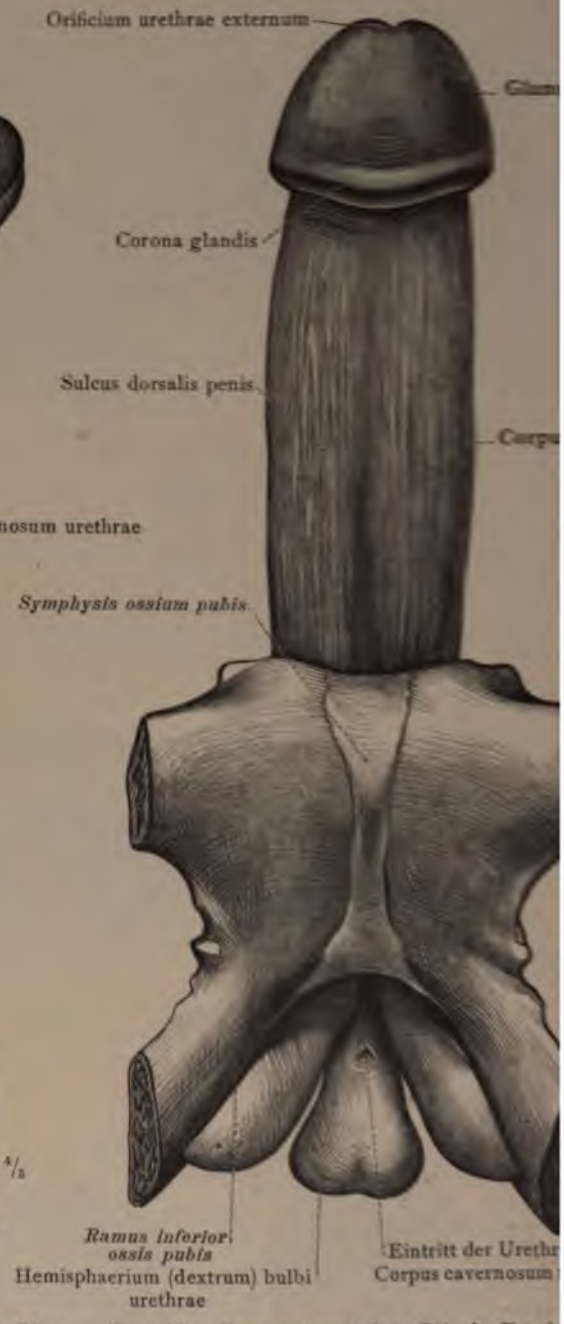


Fig. 837. Das männliche Glied, Penis in Verbindung mit den Schambeinen hinten und oben gesehen. Die Harnr ist bei ihrem Eintritt in das Corpus ca nosum urethrae abgeschnitten word

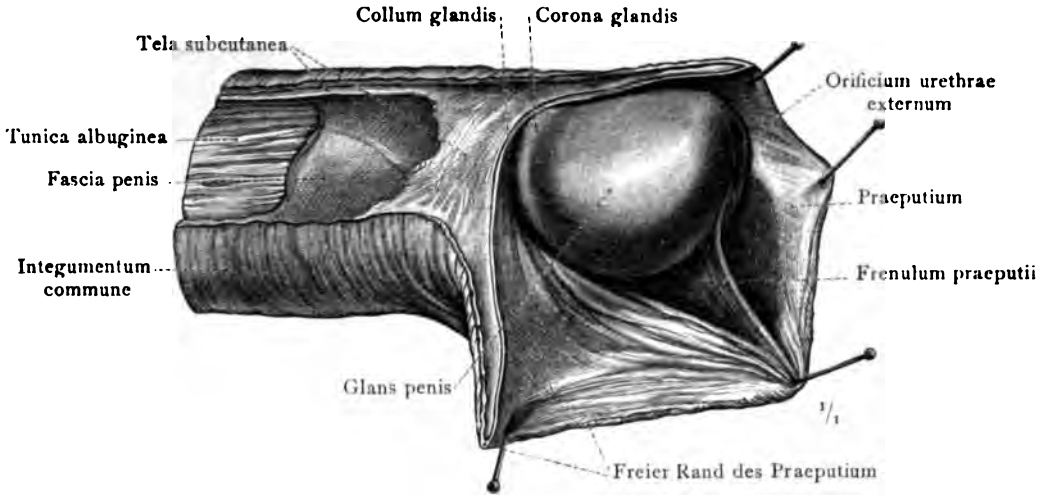


Fig. 838. Der freie Theil des männlichen Gliedes in der Ansicht von der rechten Seite. Die Haut ist entlang dem Rücken des Penis gespalten und die rechte Hälfte der Vorhaut, Praeputium, nach unten umgelegt worden. Die Tela subcutanea des Gliedes und die Fascia penis sind stufenweise abgetragen.

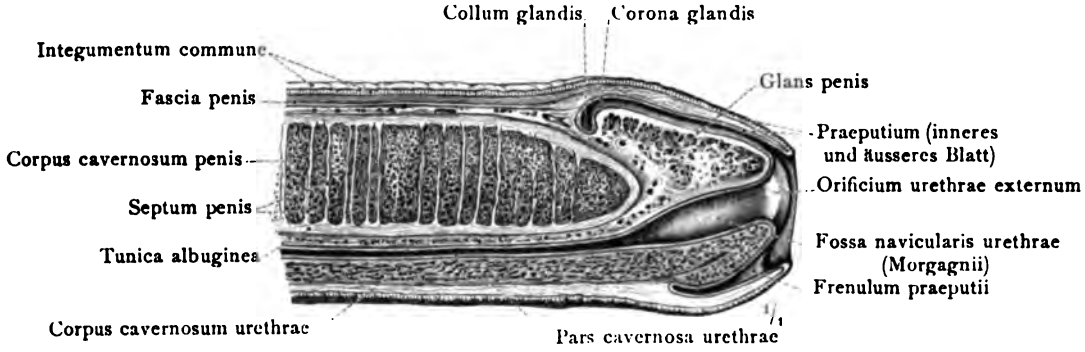


Fig. 839. Mediansagittaler Durchschnitt durch den freien Theil des männlichen Gliedes.

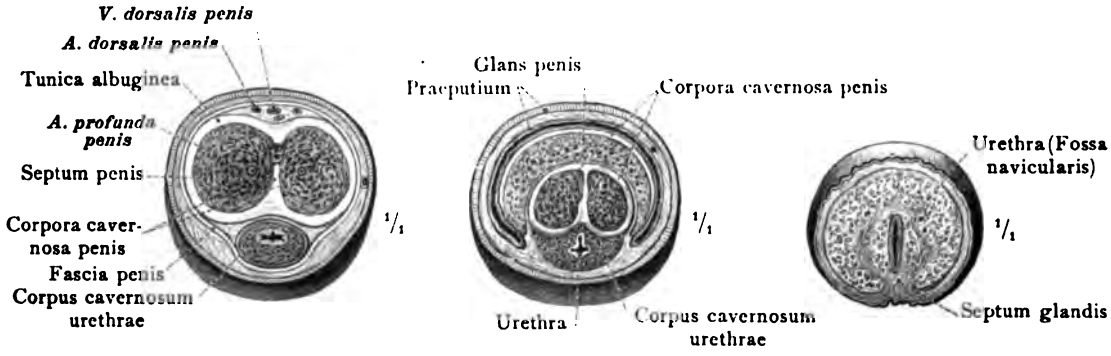


Mitte des Penis. Hinterer Theil der Eichel. Vorderer Theil der Eichel.

Fig. 840. *Querschnitte durch das männliche Glied.*

# ORGANA GENITALIA MULIEBRIA.

# DIE WEIBLICHEN GESCHLECHTSWERKZEUGE.

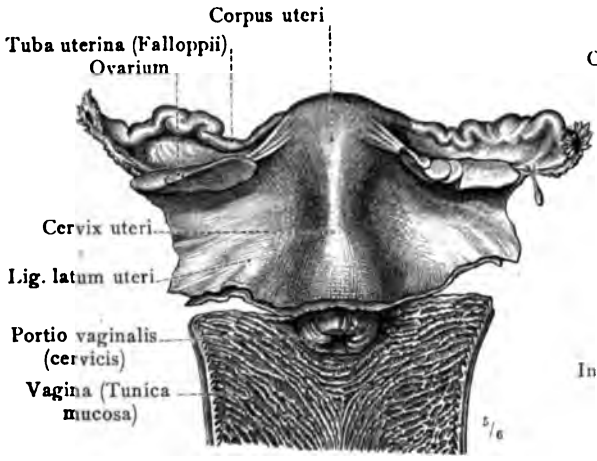


Fig. 841. Die inneren Geschlechtstheile eines neugeborenen, kräftig entwickelten Mädchens. Die hintere Wand der Scheide ist durch einen medianen Längsschnitt gespalten und seitlich umgelegt worden. Ansicht von hinten.

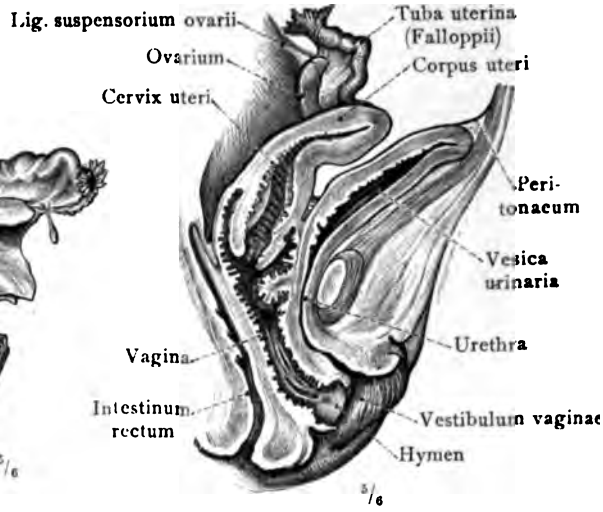


Fig. 842. Die Geschlechtswerkzeuge eines neugeborenen, kräftig entwickelten Mädchens in mediansagittalem Durchschnitt. Linke Hälfte.

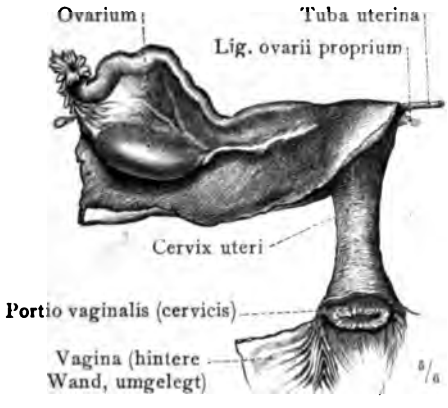


Fig. 843. Die inneren Geschlechtstheile eines 8 Jahre alten Mädchens. Ansicht von hinten.

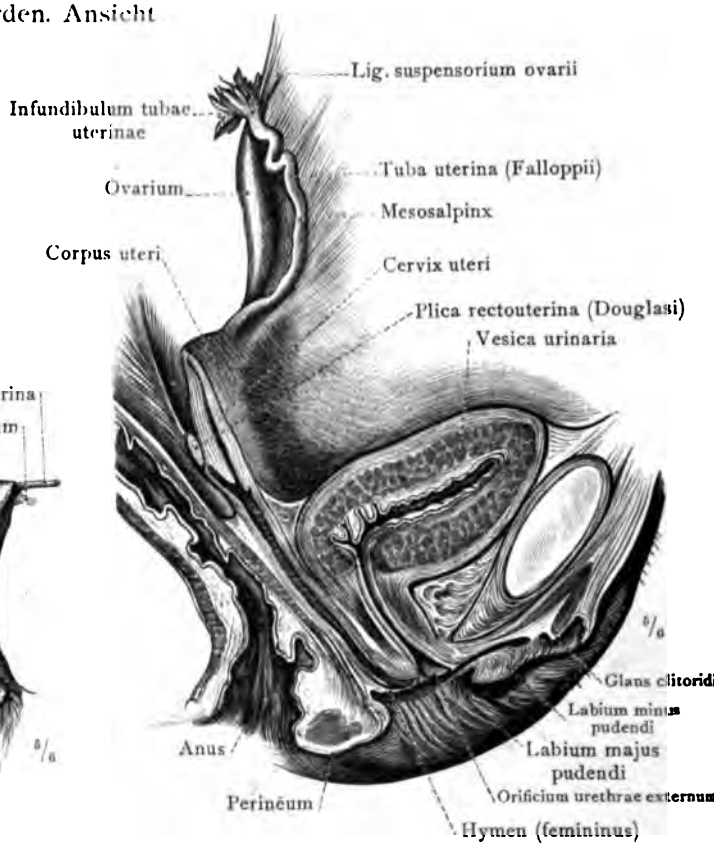


Fig. 844. Die Geschlechtswerkzeuge eines 10 Jahre alten Mädchens in mediansagittalem Durchschnitt. Linke Hälfte.

**Die weiblichen Geschlechtswerkzeuge im kindlichen Zustand.**

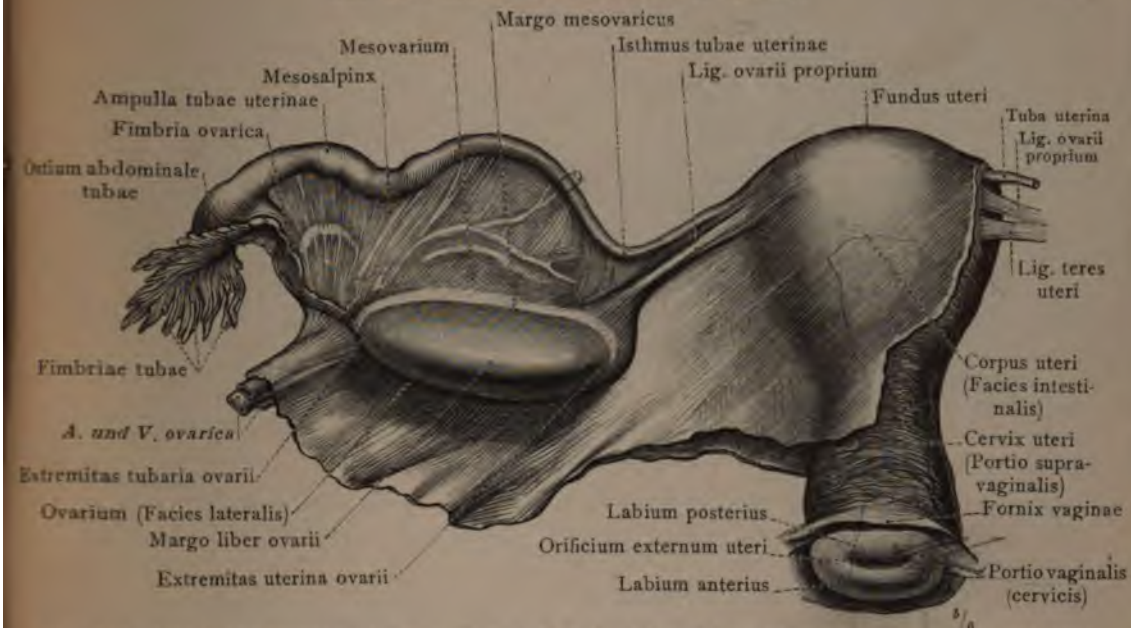


Fig. 845. Die Gebärmutter, Uterus; der linke Eileiter, Tuba uterina (Falloppii) (sinistra), und der linke Eierstock, Ovarium (sinistrum), in Verbindung mit dem vollständig entfalteten breiten Mutterband, Ligamentum latum uteri. Ansicht von hinten. Von einer 19 Jahre alten Jungfrau.

Fig. 846. Die inneren Geschlechtstheile einer 35 Jahre alten Frau. Gebärmutter, Scheide und Harnblase in mediansagittalem Durchschnitt. Der linke Eierstock mit dem linken Eileiter. Bursa ovarica durch Abziehen des letzteren entfaltet.

**Die inneren weiblichen Geschlechtstheile im ausgebildeten Zustand.**

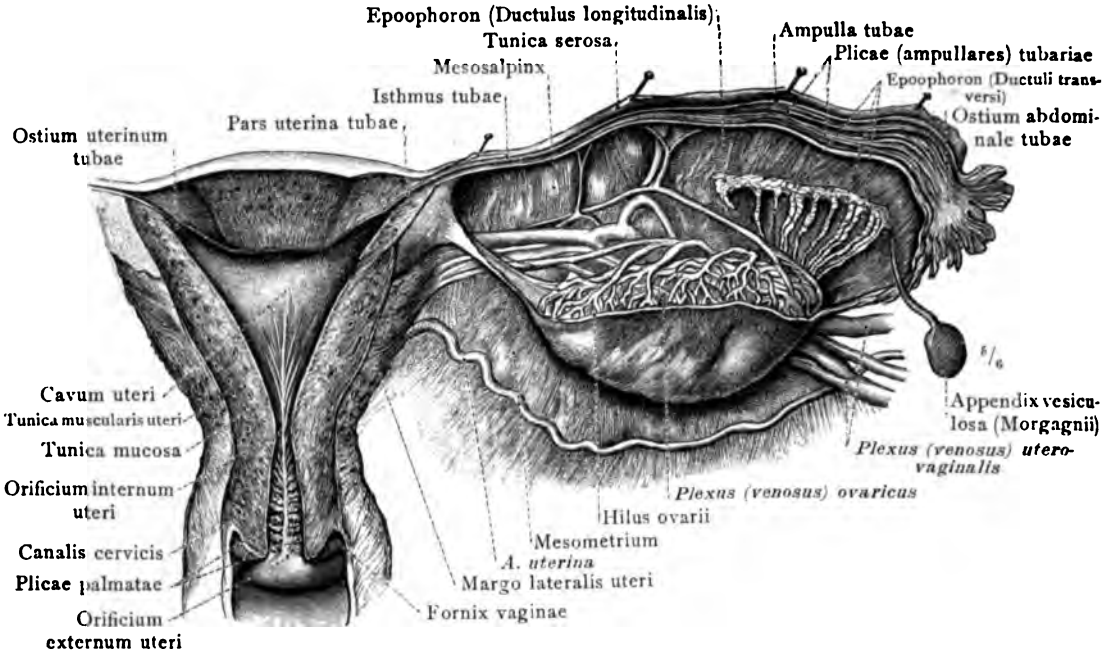


Fig. 847. Die Gebärmutter und der rechte Eileiter, von hinten eröffnet. Von dem breiten Mutterband ist die hintere Bauchfellplatte abgetragen. Nebeneierstock, Epoophoron.

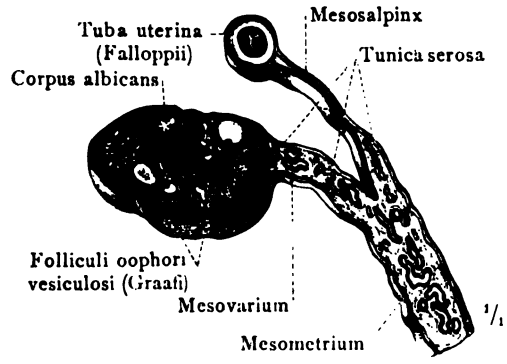


Fig. 848. Ligamentum latum uteri, Mesovarium, Mesosalpinx, Eierstock und Eileiter im Querschnitt.

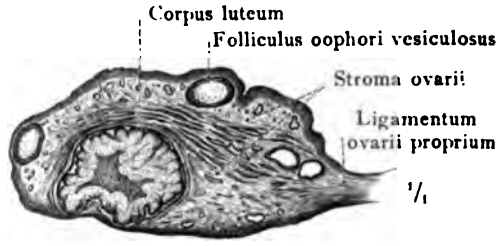


Fig. 849. Längsschnitt durch den Eierstock.

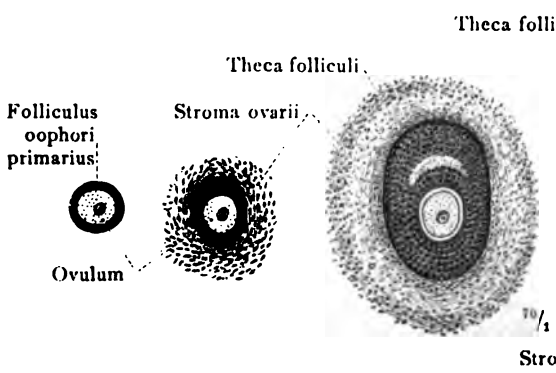


Fig. 850. Ausbildungsstufen der Primärfollikel des Eierstockes.

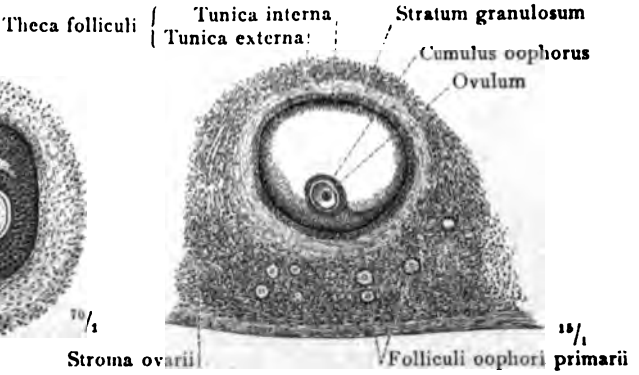


Fig. 851. Graaf'scher Follikel, Folliculus oophorus vesiculosus, im Durchschnitt.

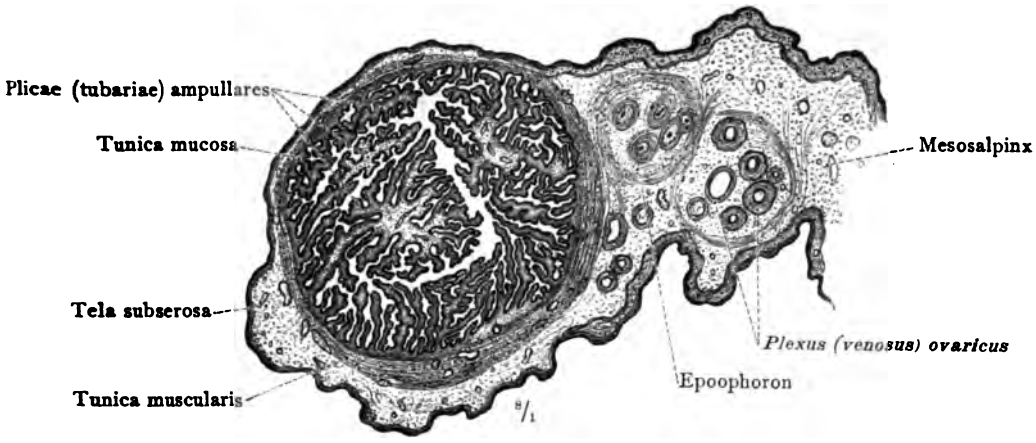


Fig. 852. Die Ampulle des Eileiters, Ampulla tubae uterinae, mit dem angrenzenden Theil der Mesosalpinx und dem Nebeneierstock, Epoophoron, im Querdurchschnitt.

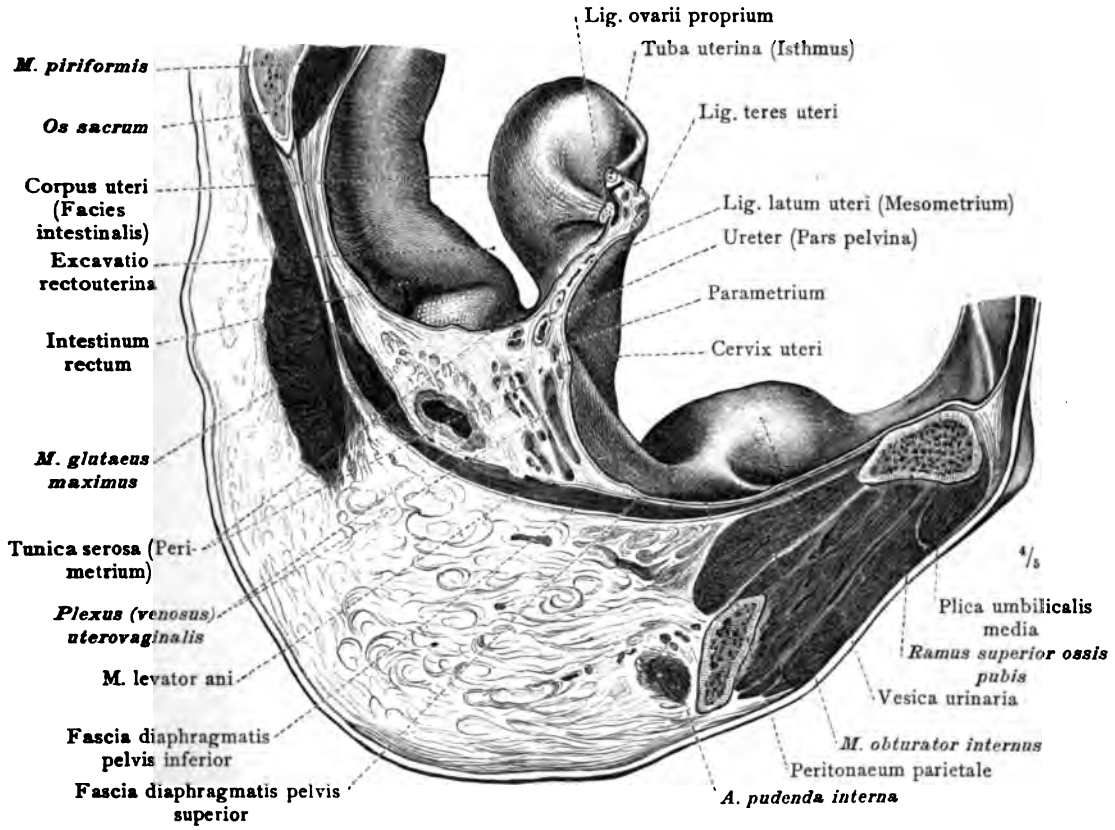


Fig. 853. Sagittalschnitt durch das weibliche Becken, 4 Cm. rechts von der Mittelebene geführt. Der Schnitt trifft das rechte breite Mutterband und zeigt den Uebergang der beiden Bauchfellblätter desselben in das Peritonaeum parietale des Beckenbodens. Parametrium. Das Diaphragma pelvis mit seiner oberen und unteren Fascie und das unter diesem befindliche Fettgewebe der Fossa ischiorectalis. — Die Gebärmutter ist in diesem Fall steil aufgerichtet. Gefrierpräparat.

**Tuba uterina, Eileiter. — Ligamentum latum uteri, breites Mutterband. — Parametrium.**

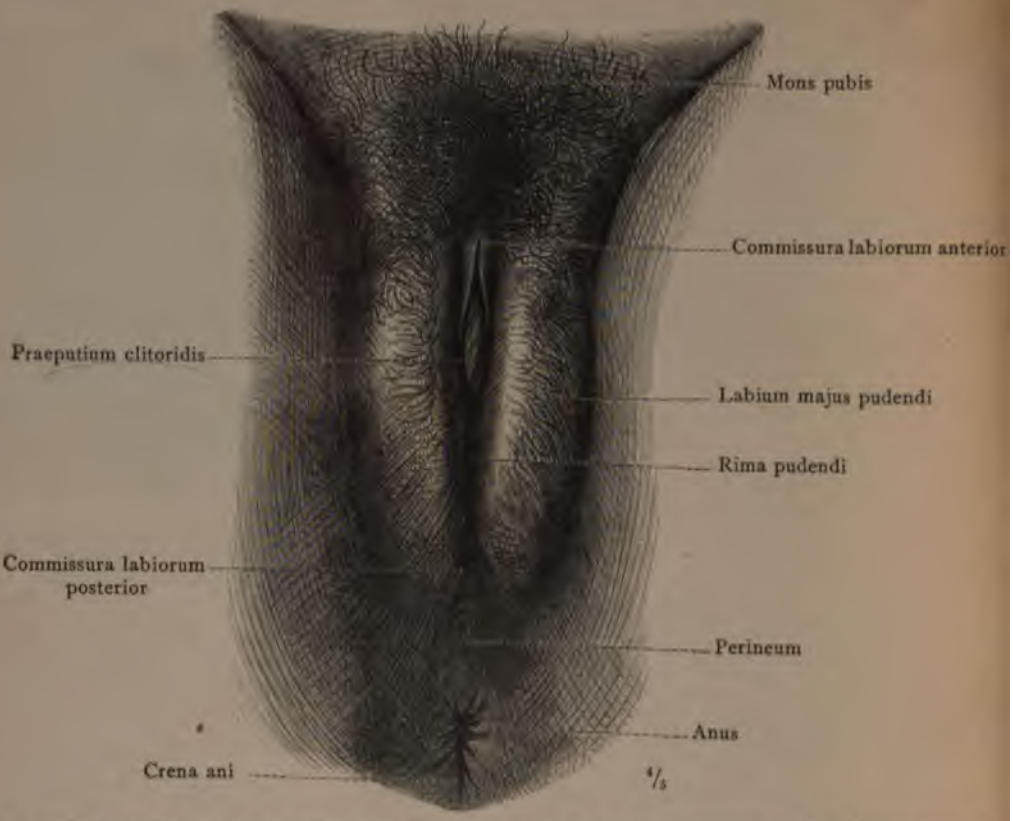


Fig. 854. Die weibliche Scham, Pudendum muliebre, mit den grossen Schamlippen und der Schamspalte. Der weibliche Damm, Perineum im engeren Sinn. Der Schamberg, Mons pubis, mit den Schamhaaren, Pubes.

Fig. 855. Der Vorhof der Scheide mit den kleinen Schamlippen, dem Scheideneingang, der Mündung der Harnröhre und der Eichel der Clitoris. Die grossen Schamlippen sind seitlich auseinander gezogen und dadurch die Schamspalte weit geöffnet worden.

**Partes genitales externae, die äusseren weiblichen Geschlechtstheile.**

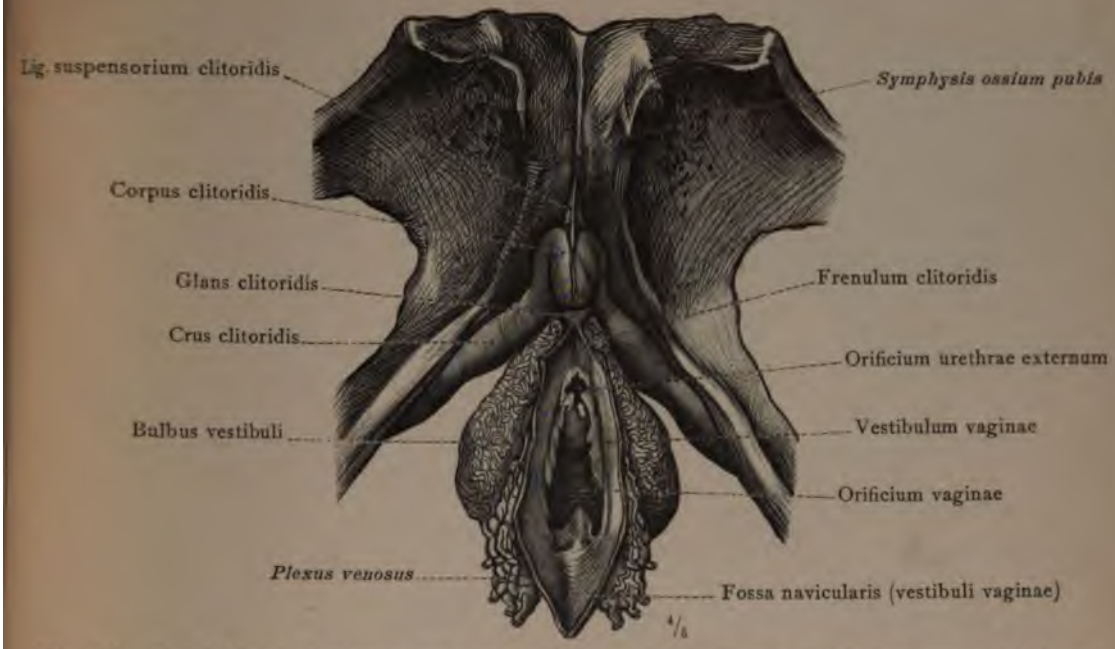


Fig. 856. Der Kitzler, Clitoris, und die Bulbi vestibuli, von den Venen aus mit Harzmasse injicirt und nach Abtragung der grossen und kleinen Schamlippen vollständig freigelegt. Ansicht von vorne und unten.

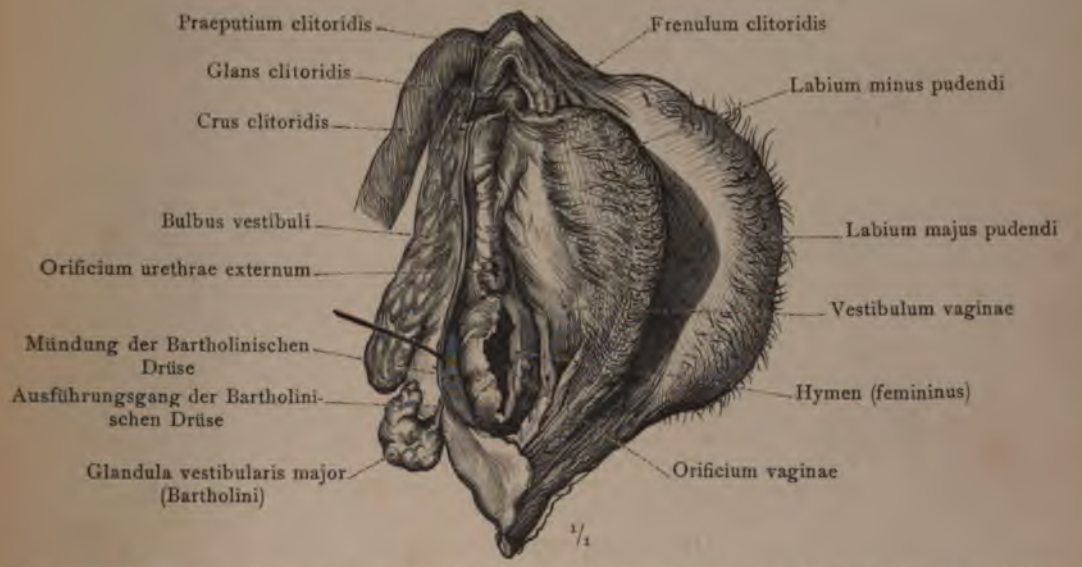


Fig. 857. Von den äusseren weiblichen Geschlechtstheilen ist die rechte Wand des Vorhofes mit der rechten grossen und kleinen Schamlippe abgetragen worden, um die Lagebeziehungen des Schenkels der Clitoris, des Bulbus vestibuli und der Bartholinischen Drüse darzustellen. Die linke grosse und kleine Schamlippe sind seitlich abgezogen.

**Partes genitales externae, die äusseren weiblichen Geschlechtstheile.**

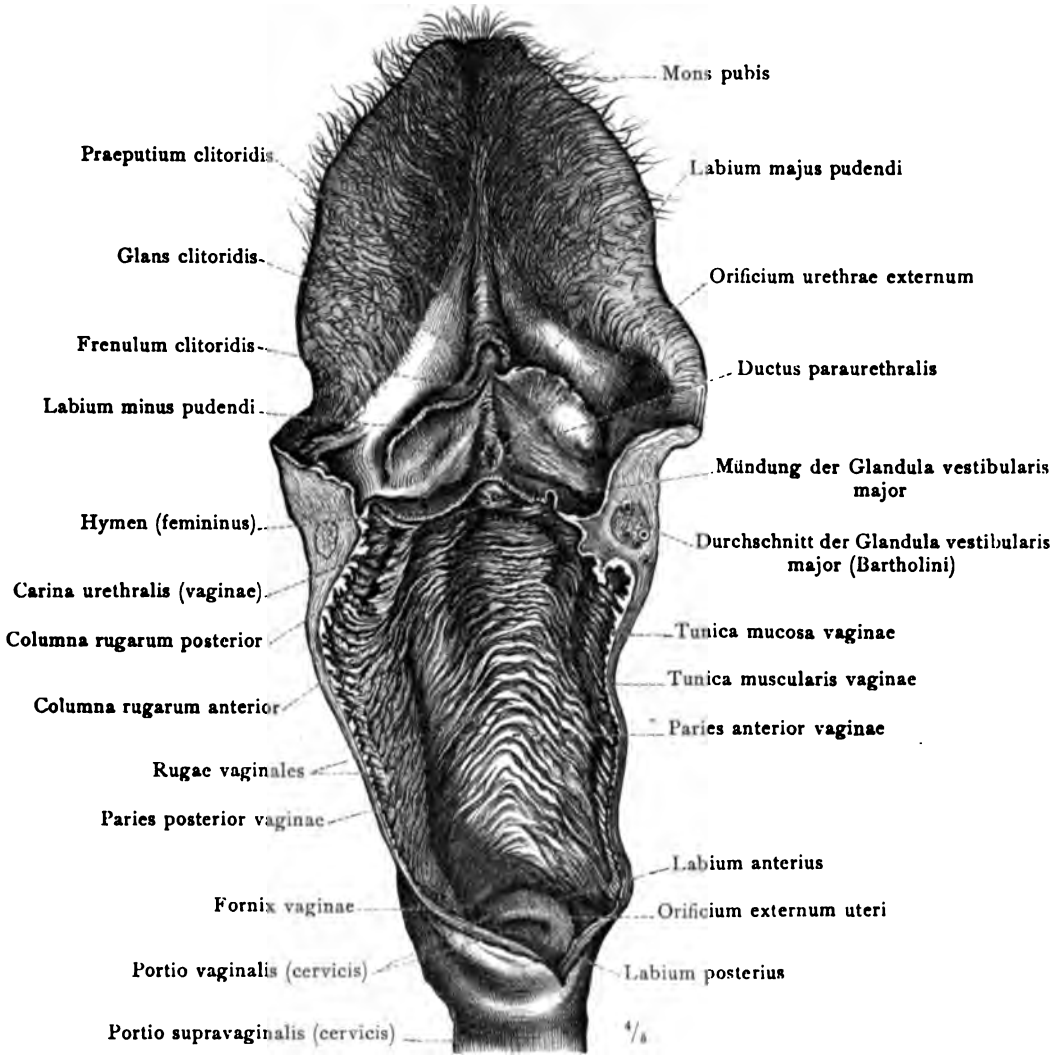


Fig. 858. Die äusseren weiblichen Geschlechtstheile einer Jungfrau im Zusammenhang mit der freigelegten und eröffneten Mutterscheide, Vagina, und einem Theil des Gebärmutterhalses. Die hintere Wand der Scheide ist ihrer ganzen Länge nach links von der Mittelebene durchschnitten und nach der rechten Seite umgelegt worden. Neben dem Scheidenvorhof trifft der Schnitt die linke Bartholinische Drüse. Hymen (femininus). Das Scheidengewölbe, Fornix vaginae, mit der vorderen und hinteren Muttermundslippe und dem äusseren Muttermund, Orificium externum uteri. Die Schleimhautleisten, Rugae vaginales, und die Runzelsäulen, Columnae rugarum, der Vagina.

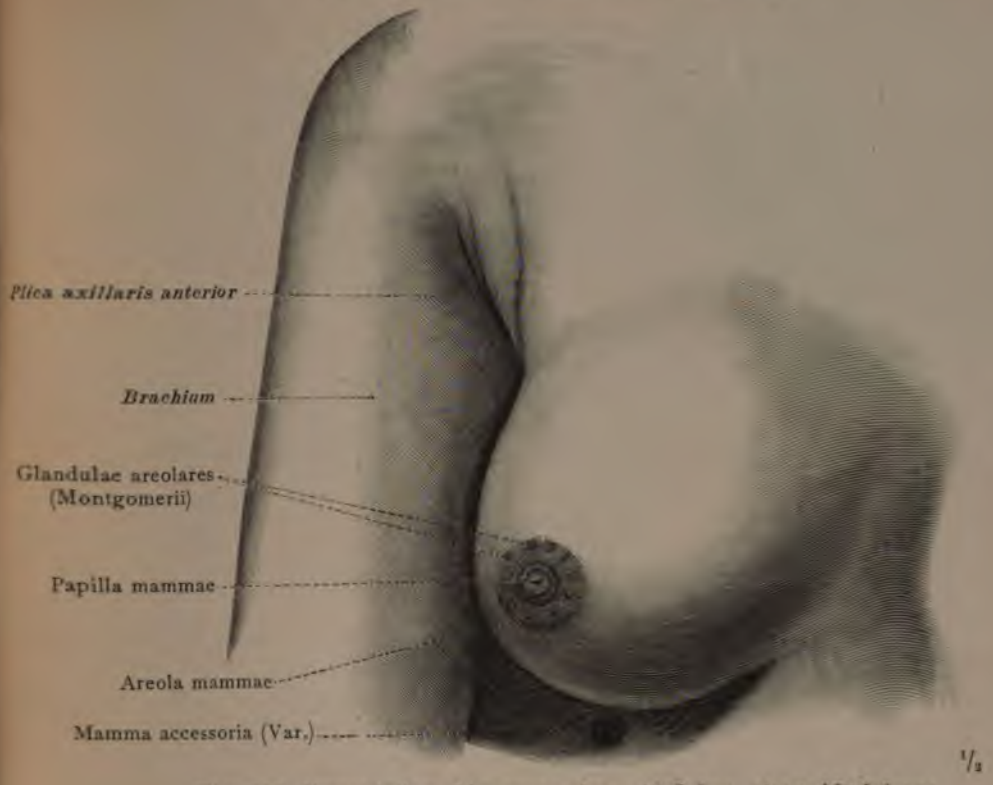


Fig. 859. Brustdrüse, Mamma, eines 18 Jahre alten Mädchens.

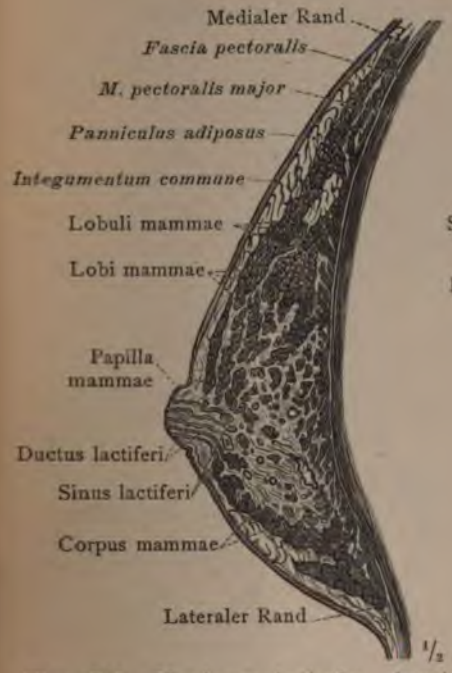


Fig. 860. Horizontalschnitt durch die weibliche Brustdrüse.

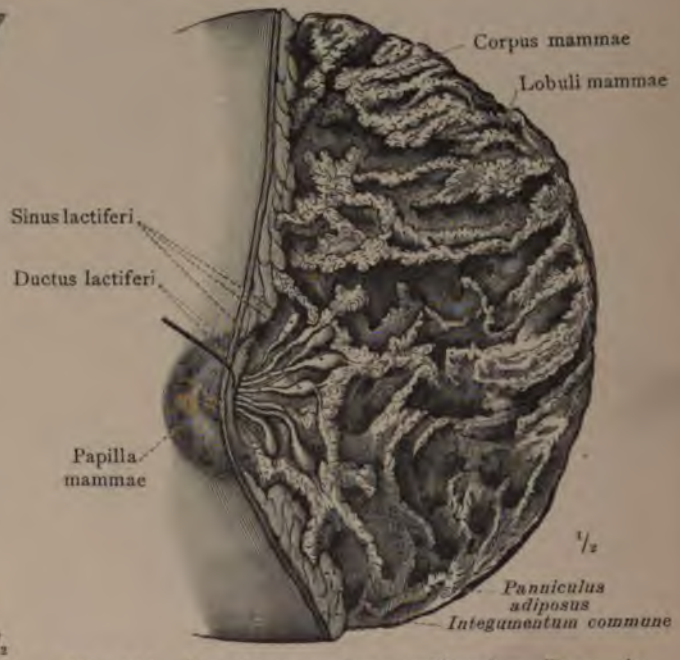


Fig. 861. Brustdrüse einer stillenden Frau, in concentrirtem Alkohol gehärtet; zur Hälfte sind die äussere Haut und das subcutane Fettgewebe abgetragen und die Milchgänge mit den Milchsäckchen blossgelegt worden.

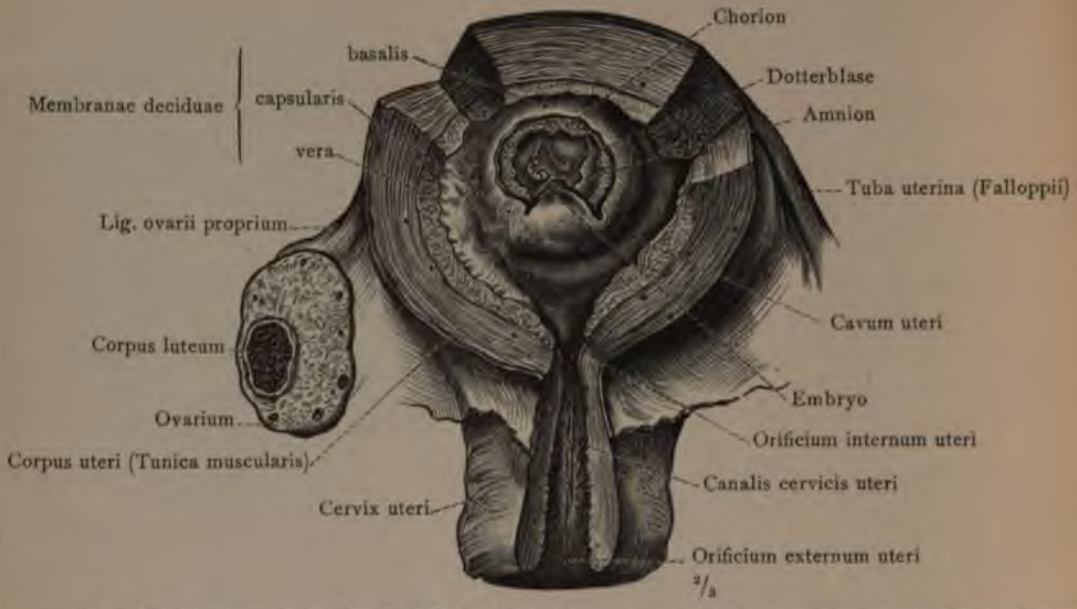


Fig. 862. Gebärmutter in der 5. Woche der Schwangerschaft, von hinten eröffnet. Durch theilweise Abtragung der Eihäute ist auch die Fruchtblase eröffnet worden.

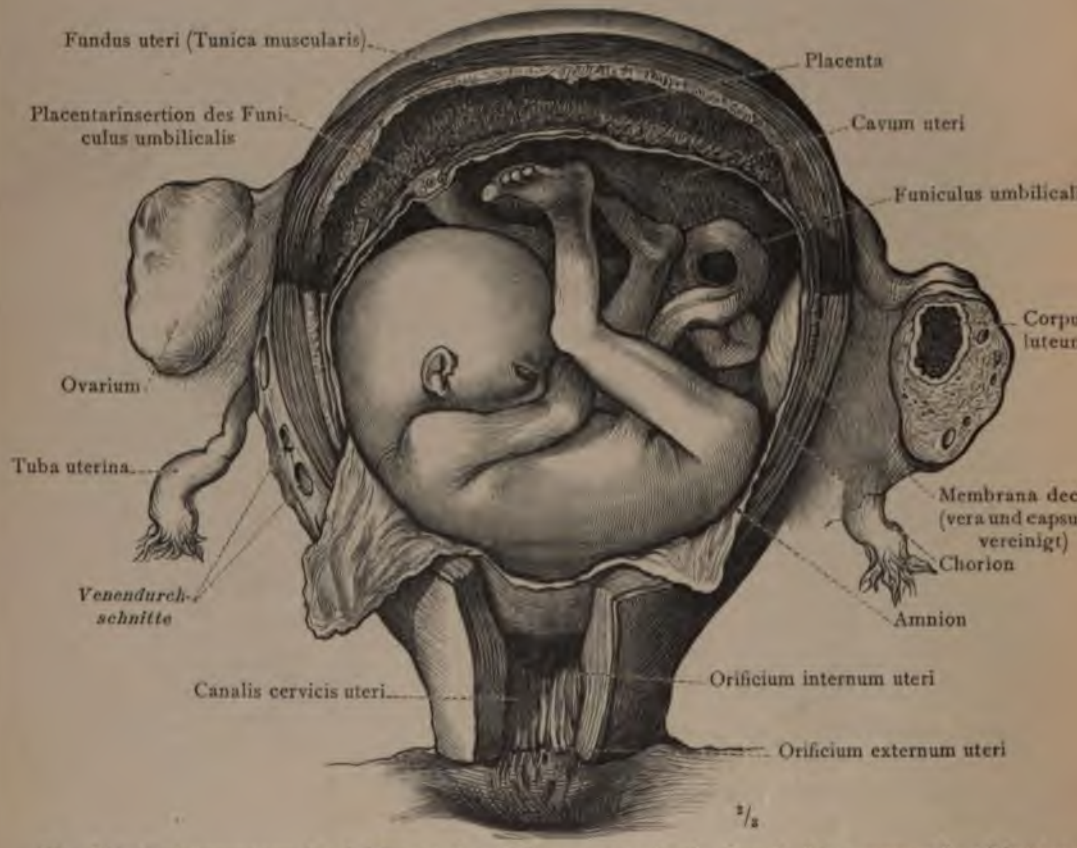


Fig. 863. Gebärmutter im 6. Monat der Schwangerschaft, durch Abtragung der hinteren Wand eröffnet. Foetus mit dem Querdurchschnitt des Mutterkuchens und der Eihäute.

**Uterus gravidus, Gebärmutter im Zustand der Schwangerschaft.**

Fig. 864. Der Mutterkuchen, Placenta, mit den injicirten Nabelgefässen von der foetalen Seite gesehen. Ende der Schwangerschaft.

Fig. 865. Der Mutterkuchen, Placenta, von der uterinen Seite gesehen. Ende der Schwangerschaft

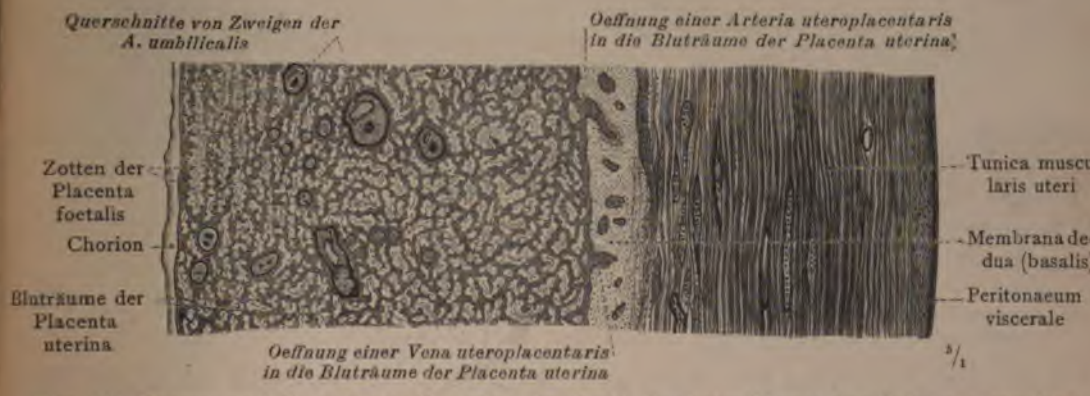


Fig. 866. Uterus und Placenta im Querdurchschnitt. Sechster Monat der Schwangerschaft.

**Placenta, Mutterkuchen.**

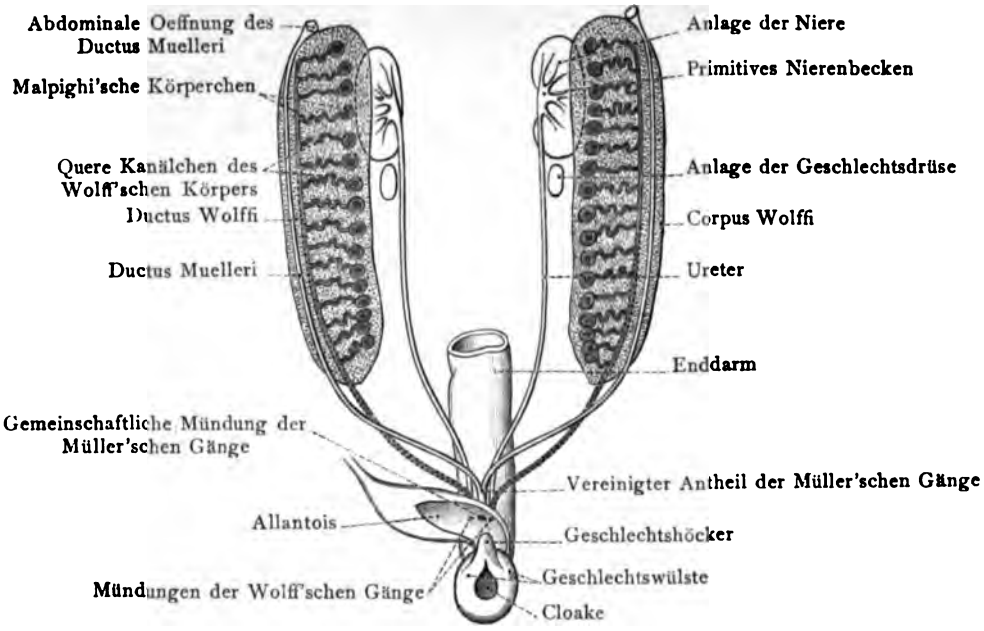


Fig. 867. Die indifferente (doppelgeschlechtige) Anlage des Harn- und Geschlechtsapparates. Der Wolff'sche Körper mit dem Wolff'schen und Müller'schen Gang.

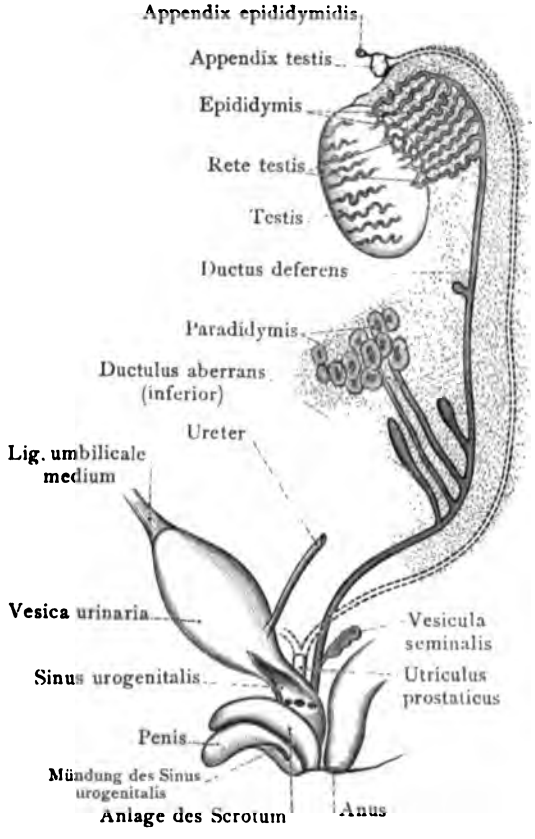


Fig. 868. Die Ausbildung des männlichen Harn- und Geschlechtsapparates.

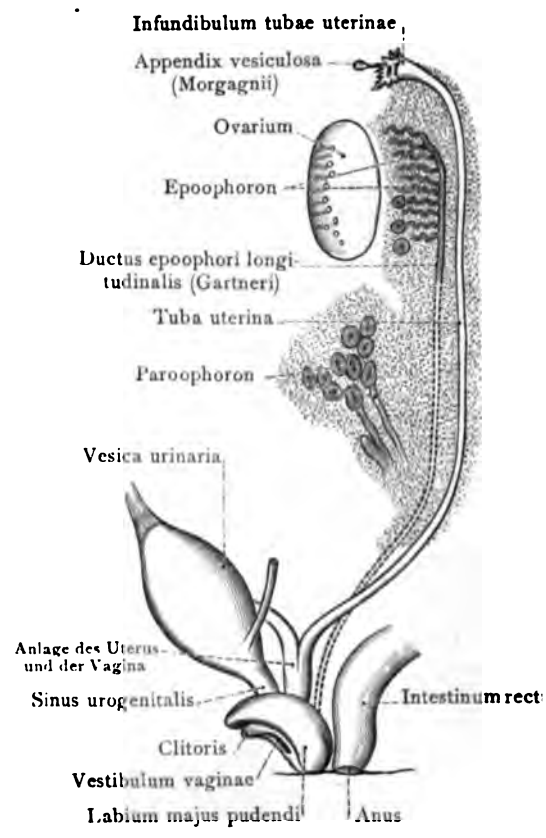


Fig. 869. Die Ausbildung des weiblichen Harn- und Geschlechtsapparates.

**Schema der primitiven Anlagen des Harn- und Geschlechtsapparates.**

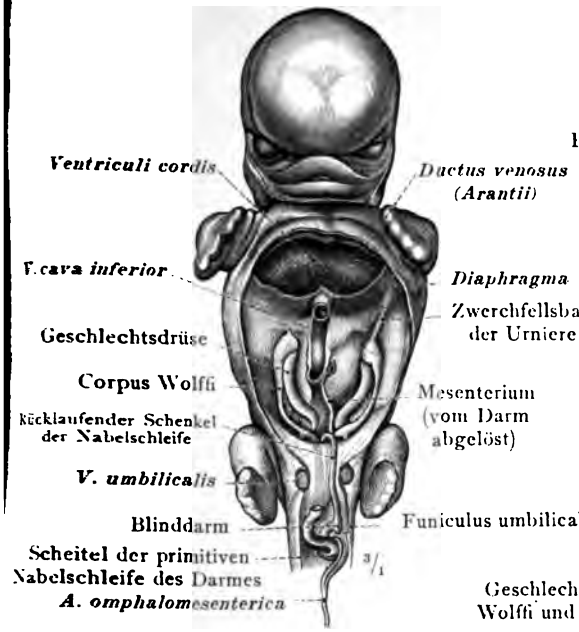


Fig. 870. Menschlicher Foetus, 6 Wochen alt. Darstellung der Geschlechtsdrüsen und des Wolff'schen Körpers nach Entfernung der Leber, des Magens und des absteigenden Schenkels der Nabelschleife.

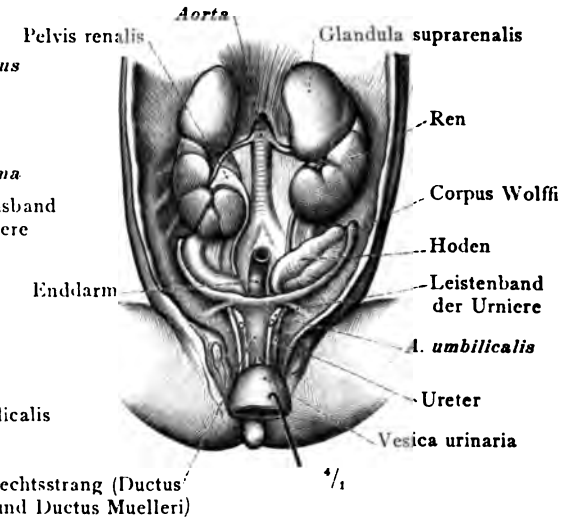


Fig. 871. Harn- und Geschlechtswerkzeuge eines menschlichen Foetus aus der ersten Hälfte des 3. Monates.

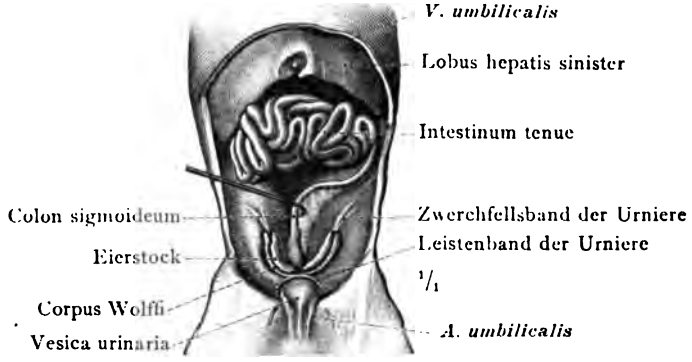


Fig. 872. Die Bauchorgane eines weiblichen Foetus aus der Mitte des 4. Monates.

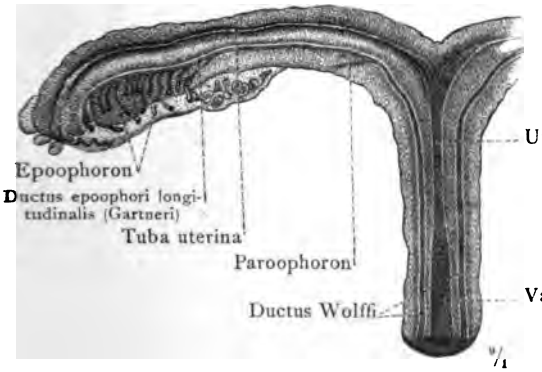


Fig. 873. Uterus und Tuba eines 3¼ Monate alten Foetus mit dem Wolff'schen Gang.

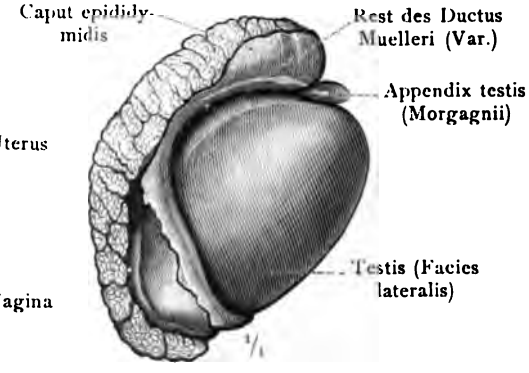


Fig. 874. Hoden eines Erwachsenen mit einem Rest des Müller'schen Ganges.

**Entwicklung der Geschlechtswerkzeuge.**

Fig. 875. Die Baucheingeweide eines Foetus aus dem Ende des 6. Monates (28 Cm. Körperlänge). Der Dünndarm ist abgeschnitten und die Leber so viel als möglich emporgehoben worden. Hoden und Nebenhoden liegen in der Leistengegend.

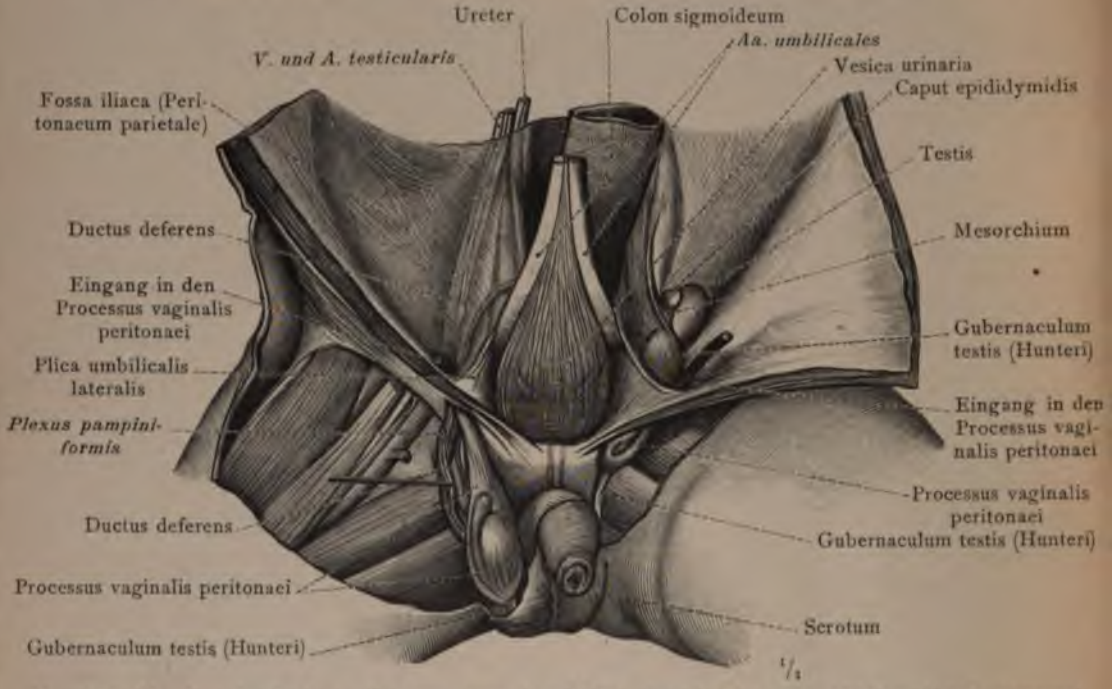


Fig. 876. Beckentheil eines Foetus aus der Mitte des 9. Monates (42 Cm. Körperlänge) mit eröffneter vorderer Bauchwand. Der rechte Hoden ist bereits in den Hodensack abgestiegen, während der linke sich noch ober dem Eingang des Leistenkanales befindet. Auf der rechten Körperseite ist der hinter dem Scheidenfortsatz gelegene Plexus pampiniformis von diesem abgelöst und seitlich abgezogen worden.

## Descensus testis.

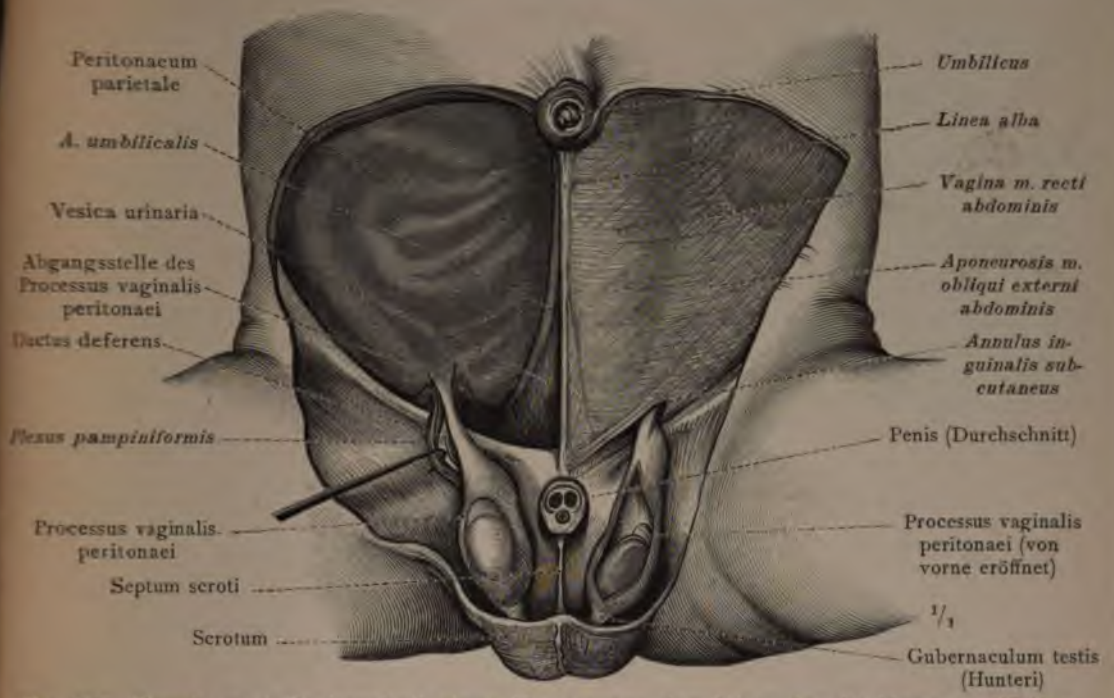


Fig. 877. Bauch- und Beckentheil eines Foetus aus der Mitte des 10. Monates (47 Cm. Körperlänge). Beide Hoden befinden sich in dem Hodensack; der Scheidenfortsatz des Bauchfelles, Processus vaginalis peritonaei, steht noch in offener Communication mit der Bauchhöhle. Auf der rechten Körperseite sind die Schichten der Bauchwand bis auf das Peritonaeum parietale abgetragen worden, auf der linken Körperseite ist die Scheide des Musculus rectus abdominis und die Aponeurose des Musculus obliquus externus abdominis mit dem Annulus inguinalis subcutaneus dargestellt. Der linke Scheidenfortsatz des Bauchfelles ist an seiner vorderen Seite eröffnet worden.

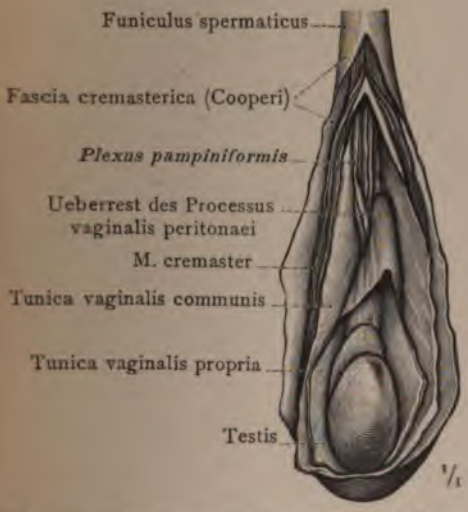


Fig. 878. Der Samenstrang eines 2 Monate alten Knaben mit eröffneten Scheidenhäuten und dem Ueberrest des Processus vaginalis peritonaei.

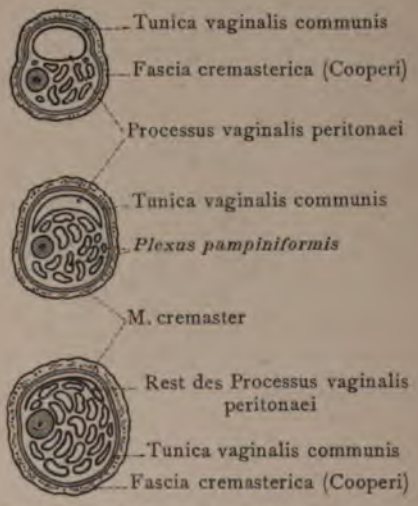


Fig. 879. Der Verschluss des Processus vaginalis peritonaei an Querschnitten des Samenstranges schematisch dargestellt.

## Descensus testis.

Fig. 880. Die äusseren Geschlechtstheile eines Foetus aus der 7. Woche. Harn- und Geschlechtskanäle münden mit dem Darm in einer gemeinschaftlichen Oeffnung, der Cloake, aus.




Fig. 881. Die äusseren Geschlechtstheile eines menschlichen Foetus aus dem Anfang des 3. Monates (15 Cm. Körperlänge). Beginn der Trennung des Afters von dem Sinus urogenitalis.

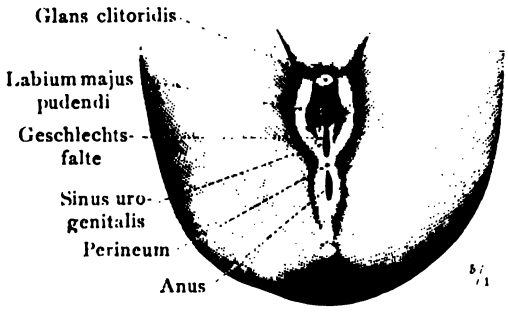


Fig. 882. Die äusseren Geschlechtstheile eines weiblichen Foetus aus der Mitte des 3. Monates (5·6 Cm. Körperlänge). Vollzogene Trennung des Afters von dem Sinus urogenitalis.

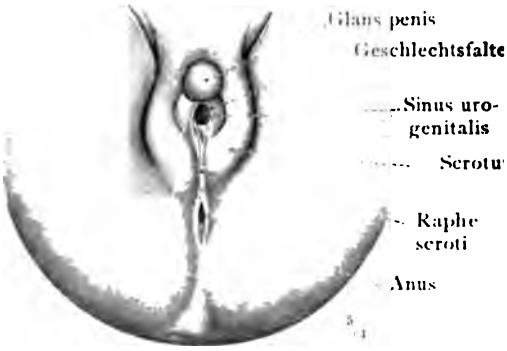


Fig. 883. Die äusseren Geschlechtstheile eines männlichen Foetus aus dem Anfang des 4. Monates (8·1 Cm. Körperlänge). Vereinigung der Geschlechtsfalten zur Bildung der Harnröhre.

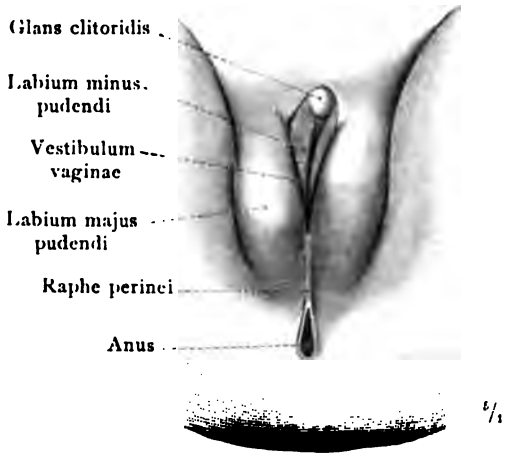


Fig. 884. Die äusseren Geschlechtstheile eines weiblichen Foetus aus dem Ende des 5. Monates (11·5 Cm. Körperlänge).

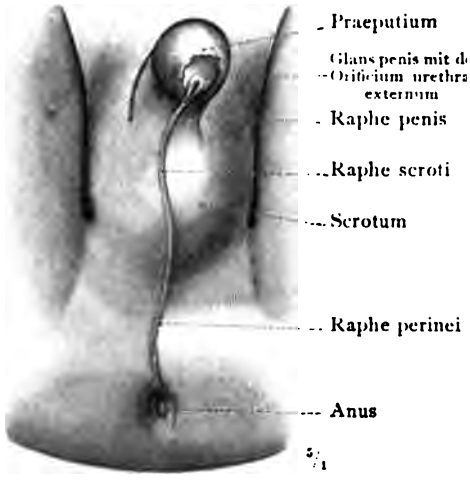


Fig. 885. Die äusseren Geschlechtstheile eines männlichen Foetus aus dem Ende des 5. Monates (12 Cm. Körperlänge).

**Entwicklung der äusseren Geschlechtstheile.**

# IE MUSKELN DES BECKENAUSGANGES

UND

# DIE TOPOGRAPHIE

# DER BECKENEINGEWEIDE.

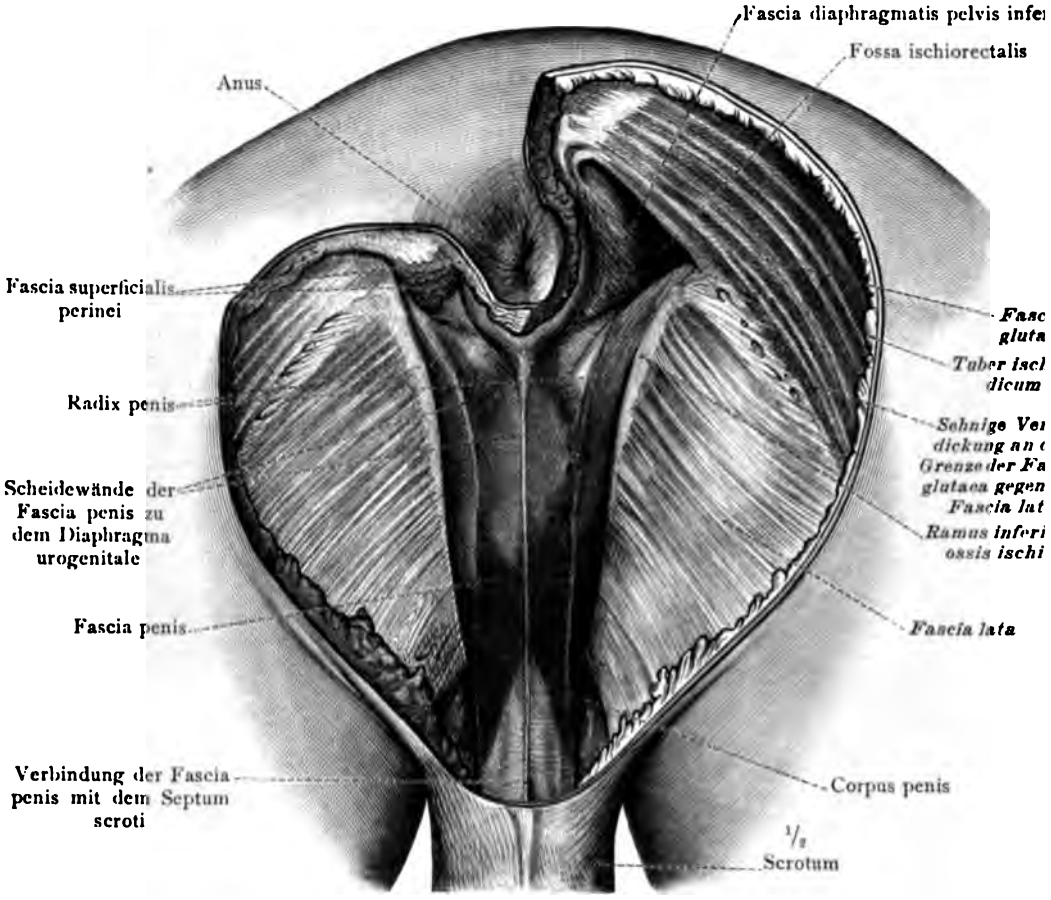


Fig. 886. Die oberflächlichen Schichten der Mittelfleischgegend, Regio perinea Mannes.

Auf der rechten Körperseite ist die Fossa ischiorectalis mit der Fascia diaphr pelvis inferior durch vollständige Abtragung der äusseren Haut und der Fasci ficialis perinei freigelegt worden. Auf der linken Körperseite ist mit einem T äusseren Haut und der Fascia superficialis perinei auch ein Theil des der angehörigen Fettgewebes, welches die Fossa ischiorectalis einnimmt, erh blieben. — Der hintere Antheil der Fascia penis und ihr Zusammenhang Perimysium des Musculus sphincter ani externus und mit dem Septum scr angrenzenden Theile der Fascia glutaea und der Fascia lata.

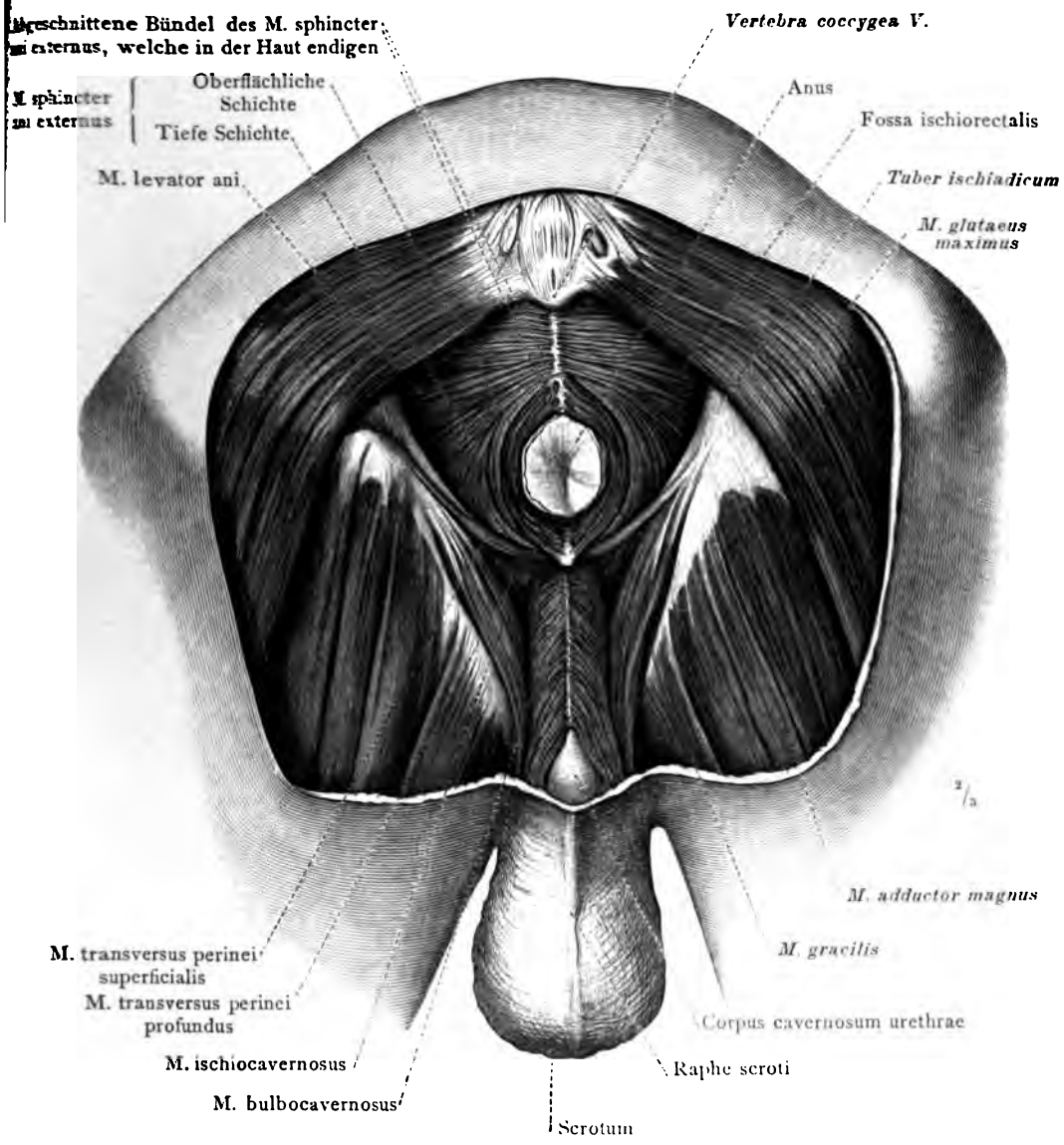


Fig. 887. Die Muskeln der Mittelfleischgegend des Mannes in der Ansicht von unten und hinten: Musculus levator ani, der Heber des Afters; Musculus sphincter ani externus, der äussere Schliessmuskel des Afters; Musculus bulbocavernosus; Musculus ischiocavernosus; Musculus transversus perinei superficialis; Musculus transversus perinei profundus. Die angrenzenden Theile der Musculi glutaeus maximus, adductor magnus und gracilis. — Hinter dem After sind einige in die äussere Haut und in das Ligamentum anococcygeum einstrahlende Bündel des Musculus sphincter ani externus sammt diesem Band abgeschnitten worden; vor dem After sind die nahe der Mittellinie in die äussere Haut übergehenden Bündel des genannten Muskels mit einem Rest der Fascia superficialis perinei in Verbindung geblieben.

**Musculi perinei, Muskeln des Mittelfleisches.**

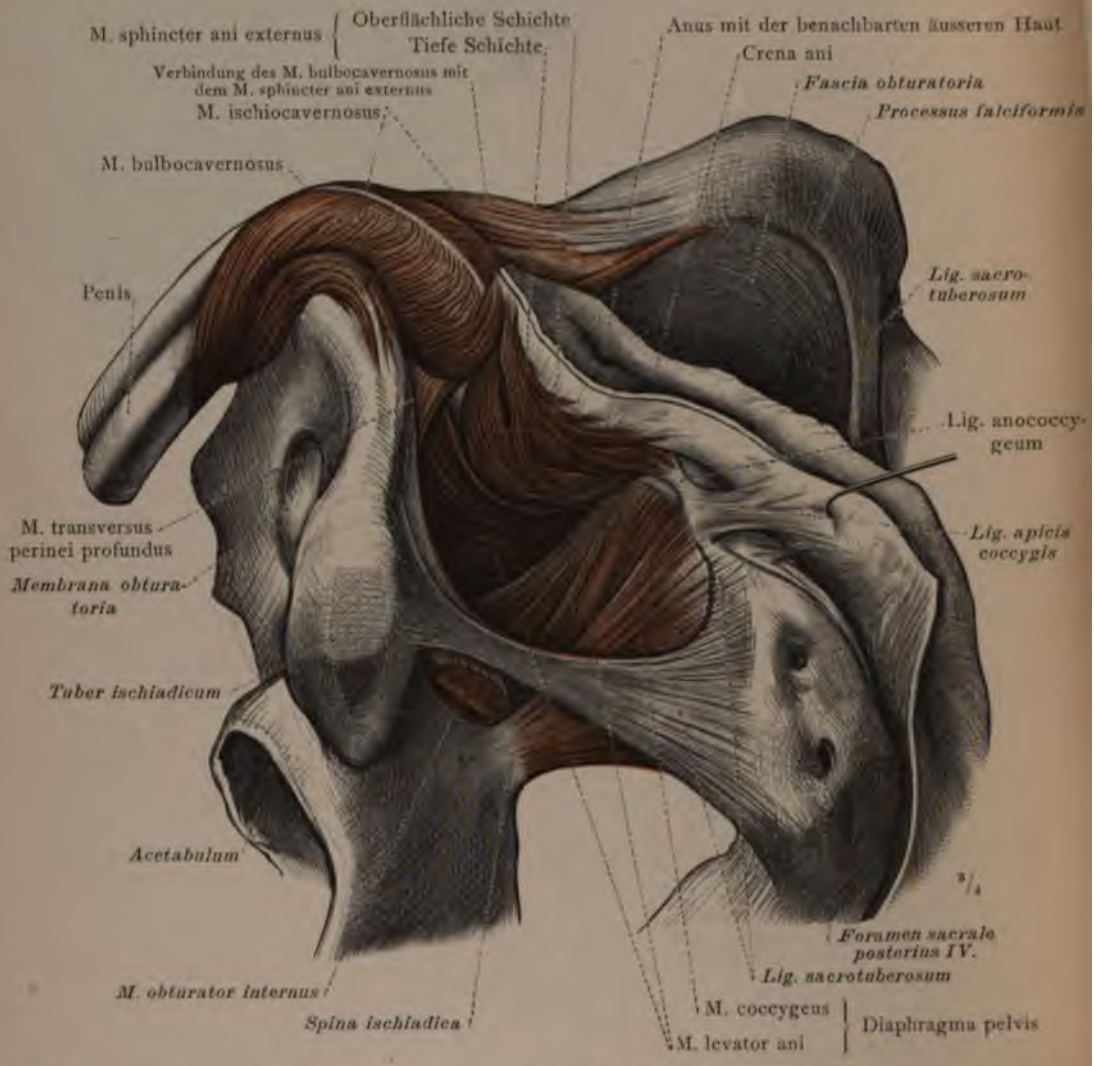


Fig. 888. Die Muskeln der Mittelfleischgegend des Mannes von der linken Seite gesehen. Der den After und die Steissgegend umgebende Hautrest ist umgelegt worden, um die Einstrahlung von Bündeln des Musculus sphincter ani externus in die äussere Haut zur Ansicht zu bringen. — Musculus levator ani, der Heber des Afters, und Musculus coccygeus, der Steissbeinmuskel, als die Grundlagen des Diaphragma pelvis. Von dem Ligamentum sacrotuberosum ist ein Theil abgetragen worden, um den Musculus coccygeus in etwas grösserem Umfang zur Ansicht zu bringen.

**Musculi perinei, Muskeln des Mittelfleisches.**

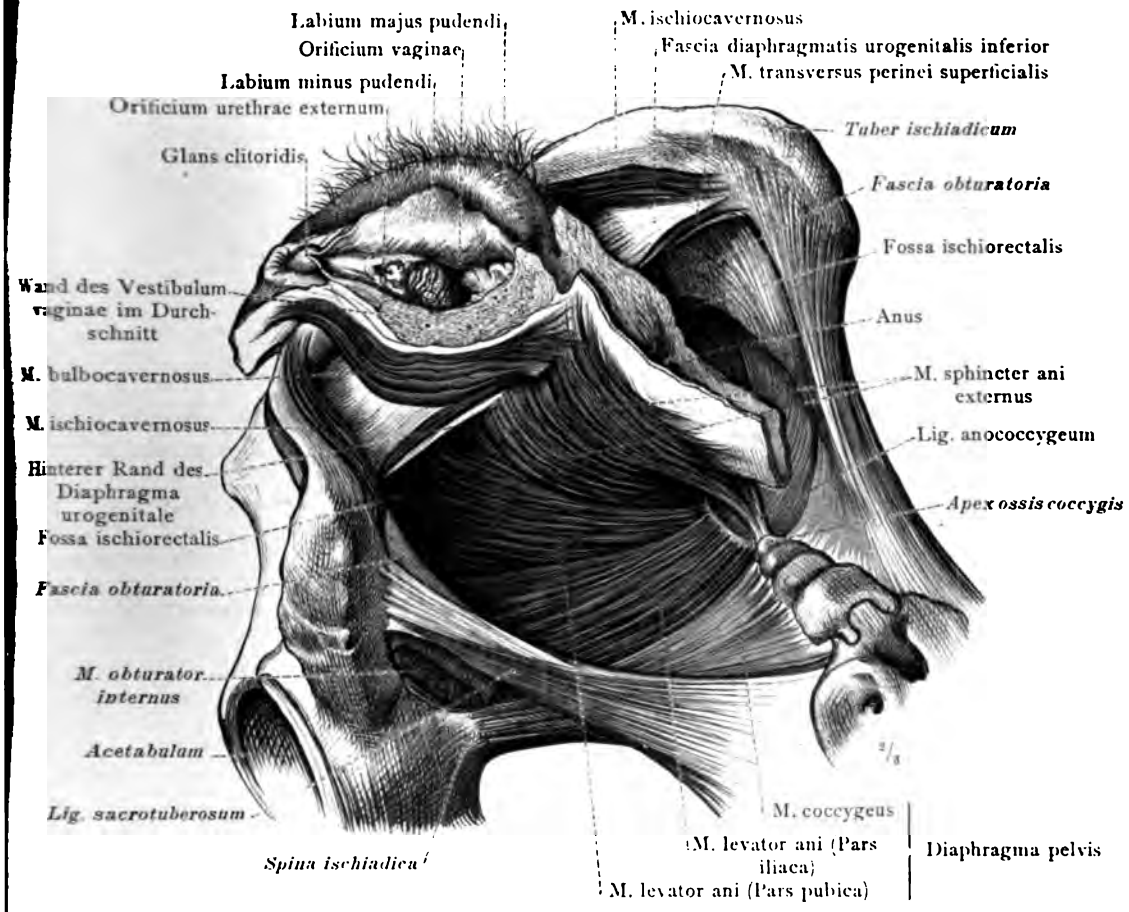


**Fig. 889.** Die Muskeln der Mittelfleischgegend des Weibes von der linken Seite gesehen. Von den äusseren Geschlechtstheilen sind die grosse und kleine Schamlippe der linken Seite abgetragen worden. Musculus levator ani und Musculus coccygeus, als die Grundlagen des Diaphragma pelvis.

**Musculi perinei, Muskeln des Mittelfleisches.**

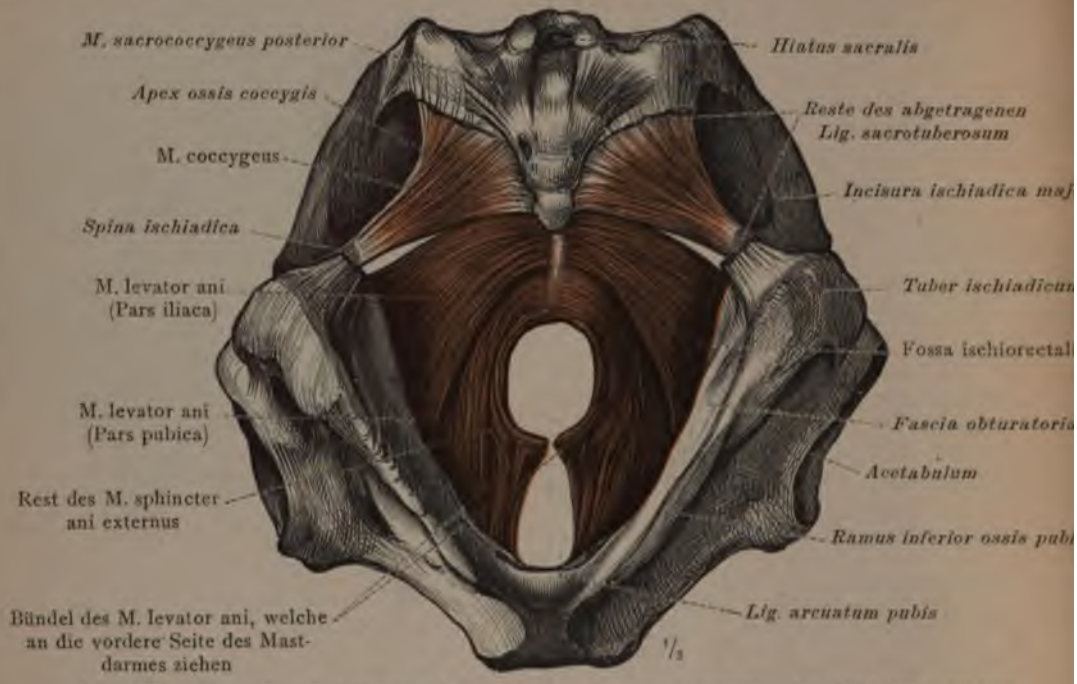


Fig. 890. Musculus levator ani und Musculus coccygeus. Ansicht von unten.

Fig. 891. Musculus levator ani und Musculus coccygeus. Ansicht von oben. Die beider Hüftbeine sind nach Spaltung der Symphysis ossium pubis auseinandergelegt worden

**Musculi perinei, Muskeln des Mittelfleisches.**

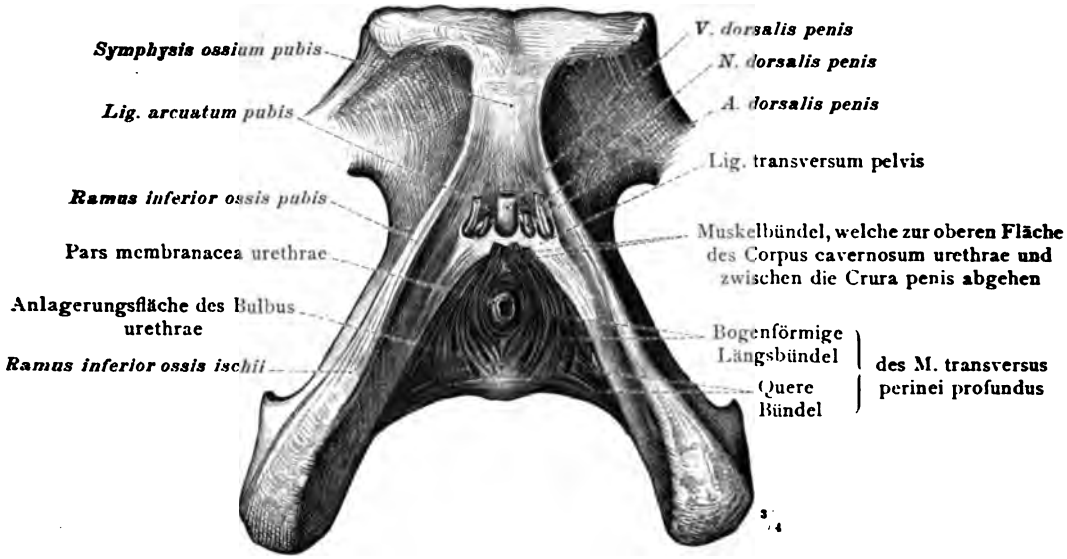


Fig. 892. Musculus transversus perinei profundus des Mannes, als die Grundlage des Diaphragma urogenitale. Ansicht von vorne und unten.

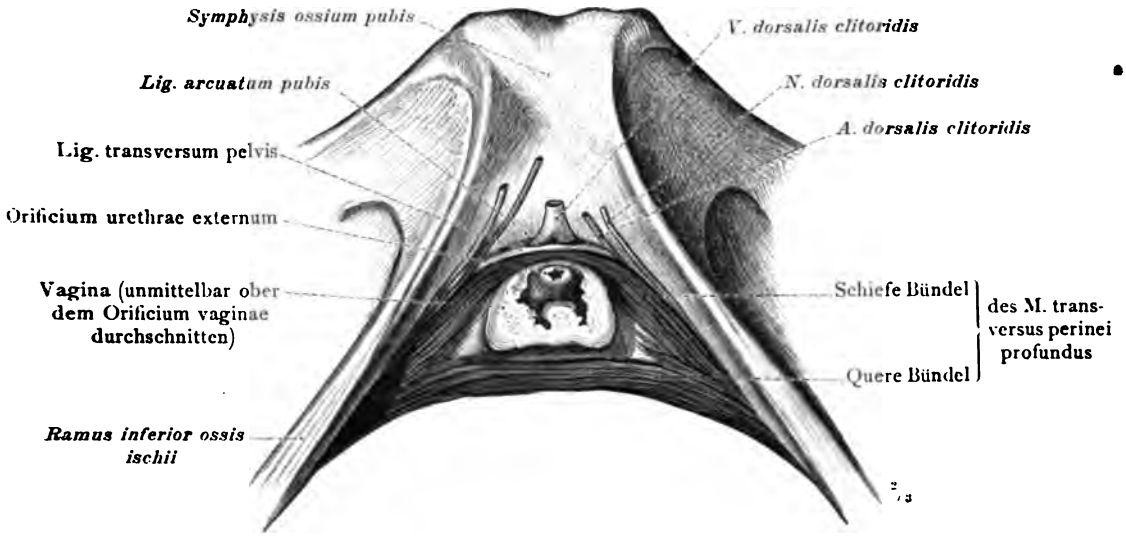


Fig. 893. Musculus transversus perinei profundus des Weibes, als die Grundlage des Diaphragma urogenitale. Ansicht von vorne und unten.

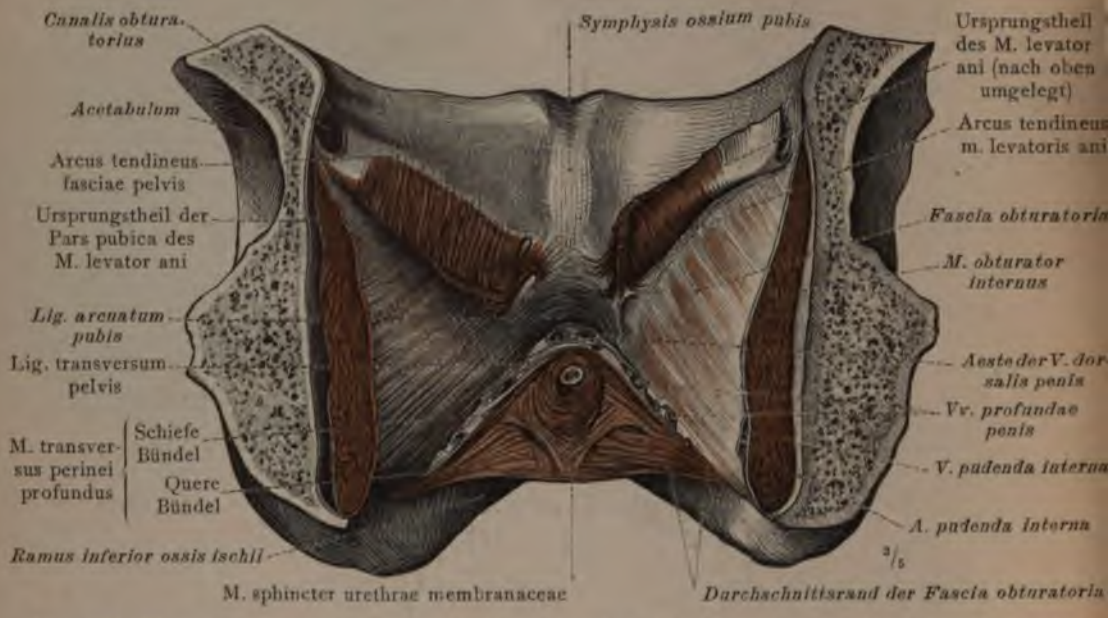


Fig. 894. Musculus transversus perinei profundus des Mannes, als die Grundlage des Diaphragma urogenitale. Ansicht von hinten und oben. — Der Ursprungstheil der Pars pubica des Musculus levator ani.

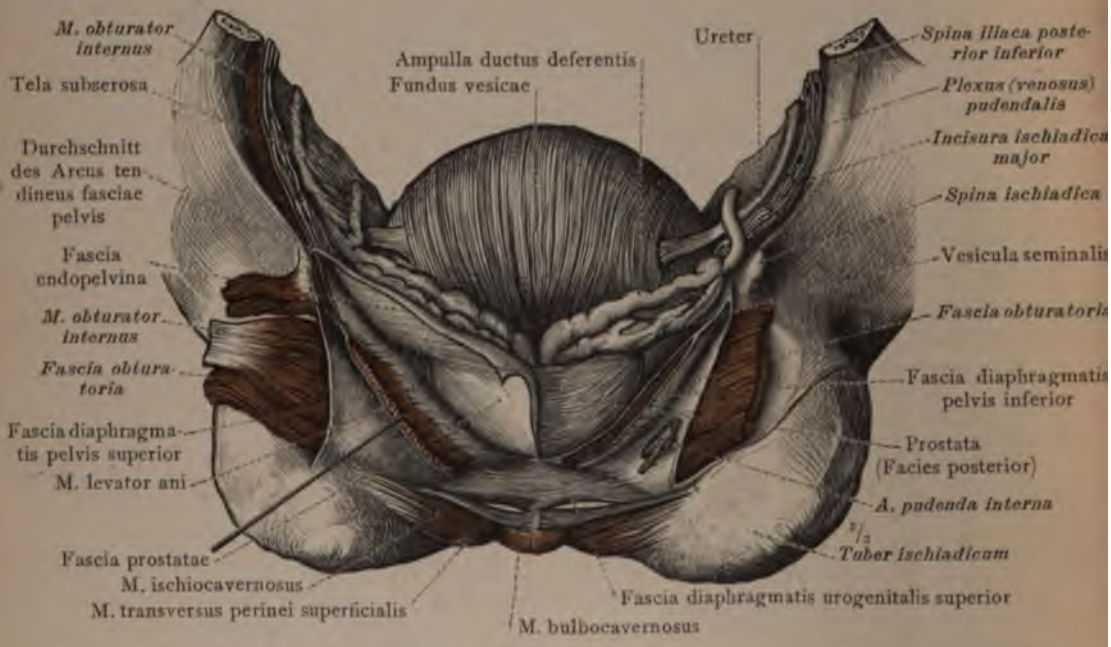


Fig. 895. Die Lage der Samenbläschen und der Ampulle der Samenleiter im Verhältnis zu dem Blasengrund und zu der Vorsteherdrüse. Der M. levator ani ist in frontaler Richtung durchschnitten. — Fascien des Beckenausganges. Die Fascia prostatae ist auf der rechten Körperseite vollständig entfernt, auf der linken Körperseite ist ihr oberer, auf die Samenblasen übergehender Antheil abgelöst und nach unten umgelegt worden. Ansicht von hinten.

## Muskeln und Fascien des Beckenausganges.

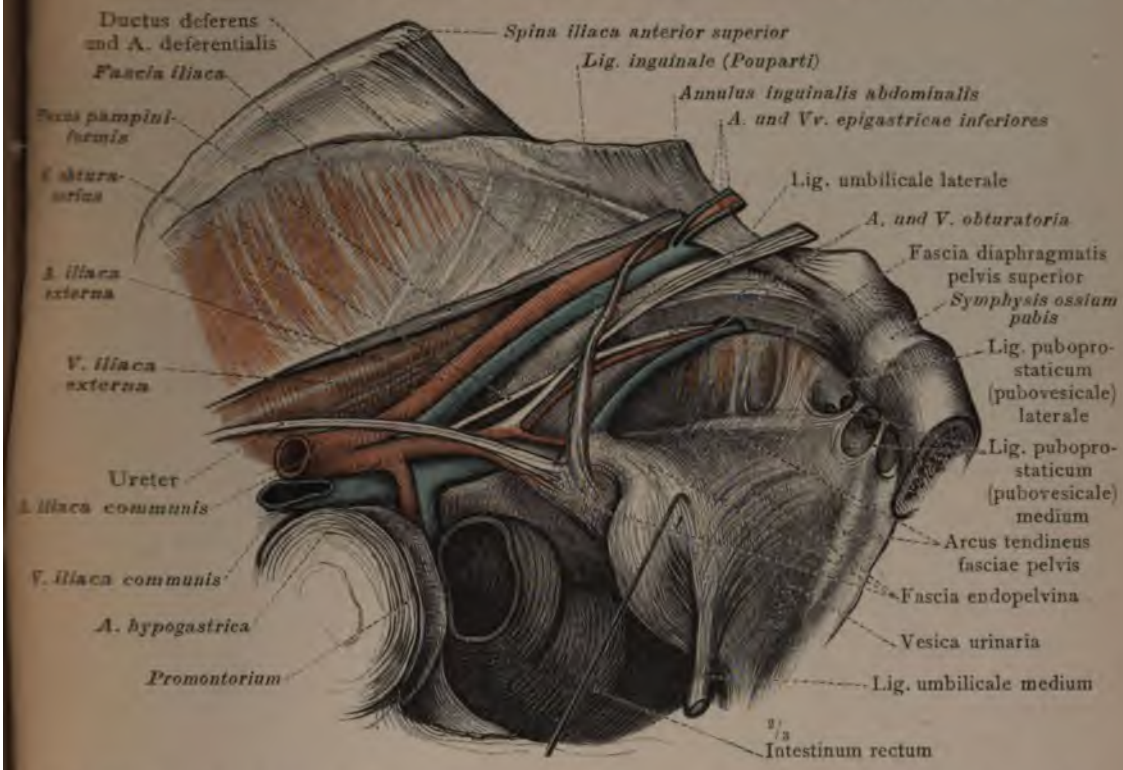


Fig. 896. Fascia endopelvina mit dem Arcus tendineus fasciae pelvis. Die Lage der Gefässe und Nerven an dem oberen Theil der seitlichen Beckenwand. Die Harnblase ist so weit als möglich von der Beckenwand nach hinten und unten abgezogen worden. Ansicht schräg von oben und innen.

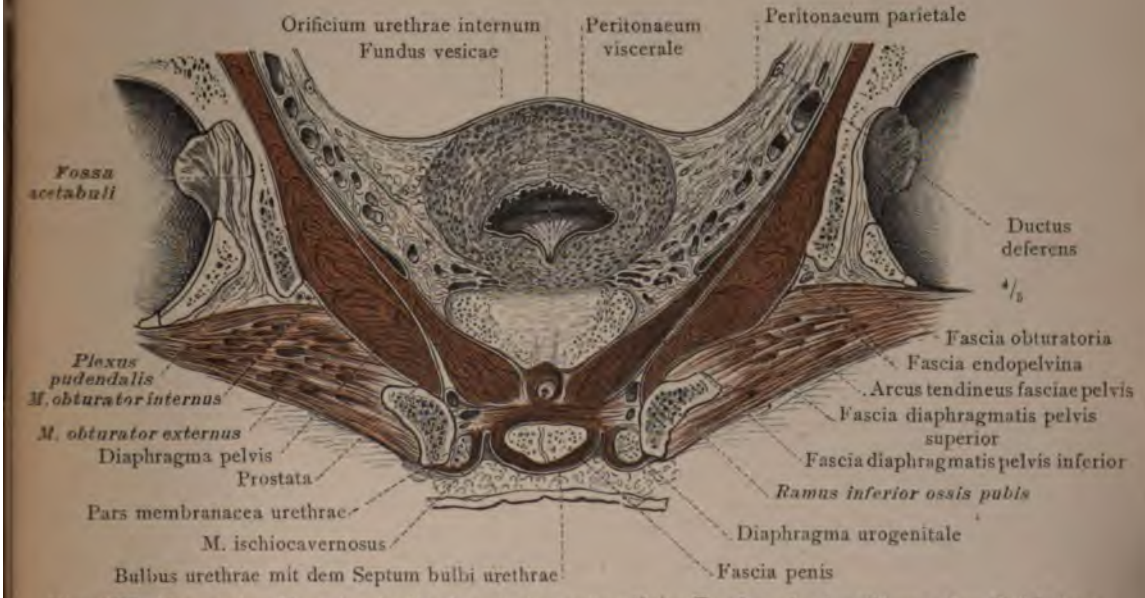


Fig. 897. Frontaler Durchschnitt durch das männliche Becken in der Ebene des Orificium urethrae internum. Die Harnblase ist nahezu vollständig contrahirt. — Fascia endopelvina, Fascia diaphragmatis pelvis superior und der obere Theil der Fascia obturatoria, als Bestandtheile der Fascia pelvis. Ansicht von vorne.

## Fascia pelvis und Fascia endopelvina.

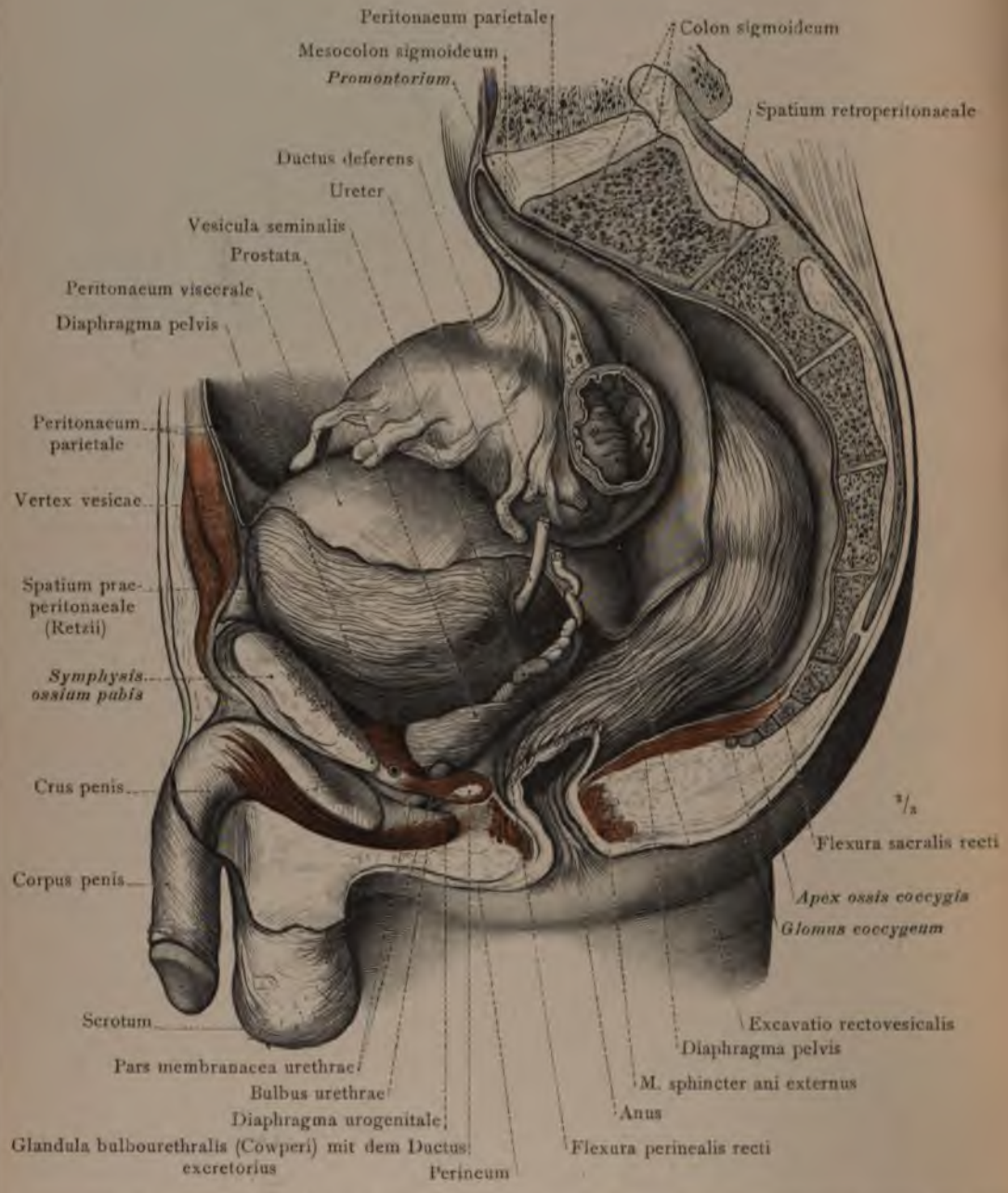


Fig. 898. Die Lage der Beckeneingeweide des Mannes und ihre Beziehungen zu den Muskeln des Beckenausganges, an der rechten Beckenhälfte dargestellt. Die Harnblase befindet sich in stark ausgedehntem Zustand, der Mastdarm ist nahezu leer.

## Topographie der Beckeneingeweide.

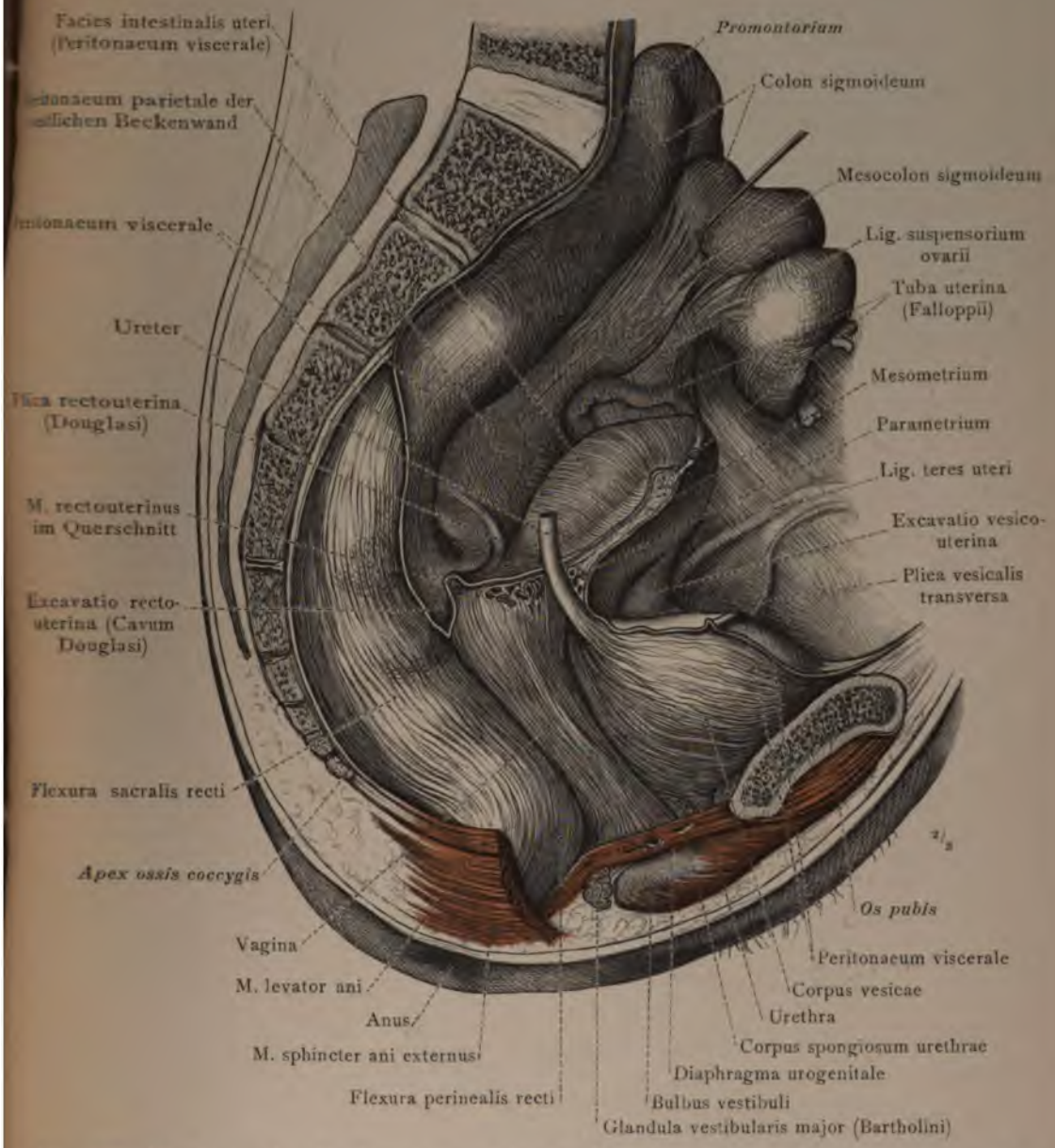


Fig. 899. Die Lage der Beckeneingeweide des Weibes und ihre Beziehungen zu den Muskeln des Beckenausganges, an der linken Beckenhälfte dargestellt. Harnblase und Mastdarm sind wenig gefüllt. Das Colon sigmoideum ist aus der Excavatio rectouterina herausgehoben und das rechte Ligamentum latum uteri sammt der Tuba uterina, dem Eierstock und dem Ligamentum teres uteri durch einen sagittalen, neben dem Körper des Uterus geführten Schnitt abgetragen worden. Uebergang der Bauchfellplatten des Lig. latum uteri in das Peritonaeum parietale des Beckenbodens, sowie des Peritonaeum viscerale von dem Uterus auf die Wand der Harnblase und des Mastdarmes.

Parametrium.

## Topographie der Beckeneingeweide.

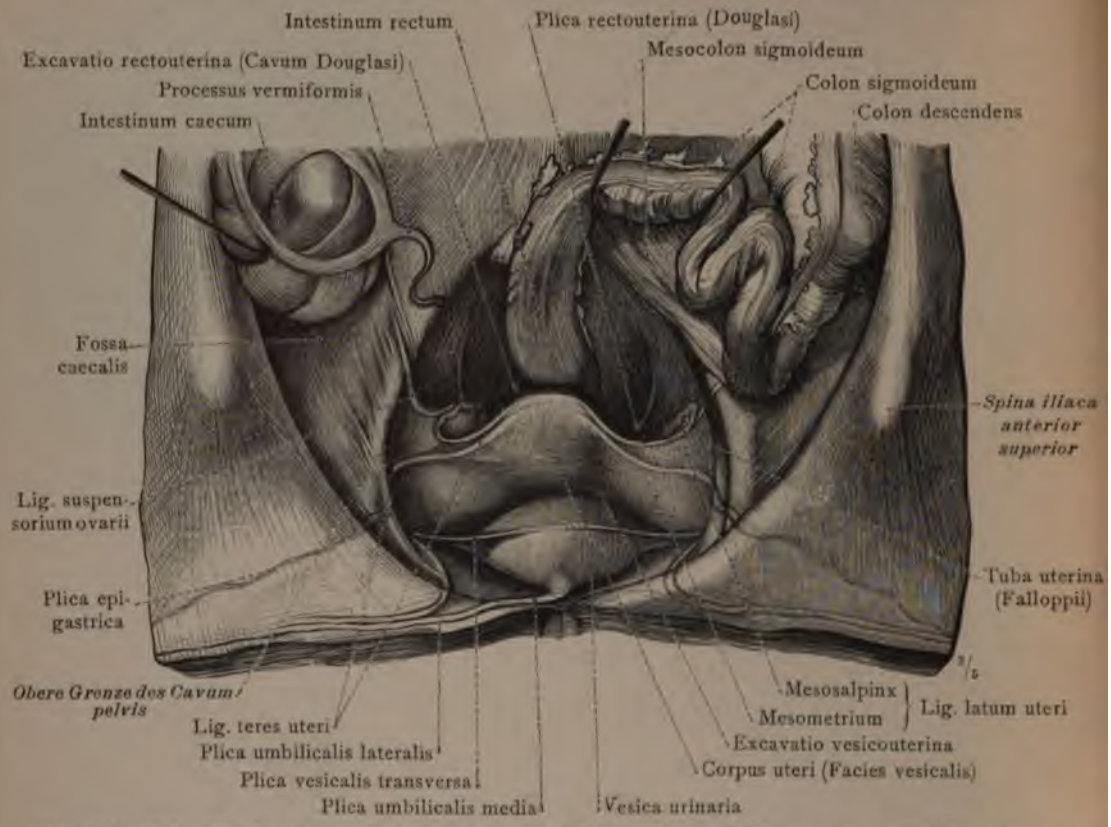


Fig. 900. Die Beckeneingeweide eines 29 Jahre alten Weibes in der Ansicht von vorne und oben.

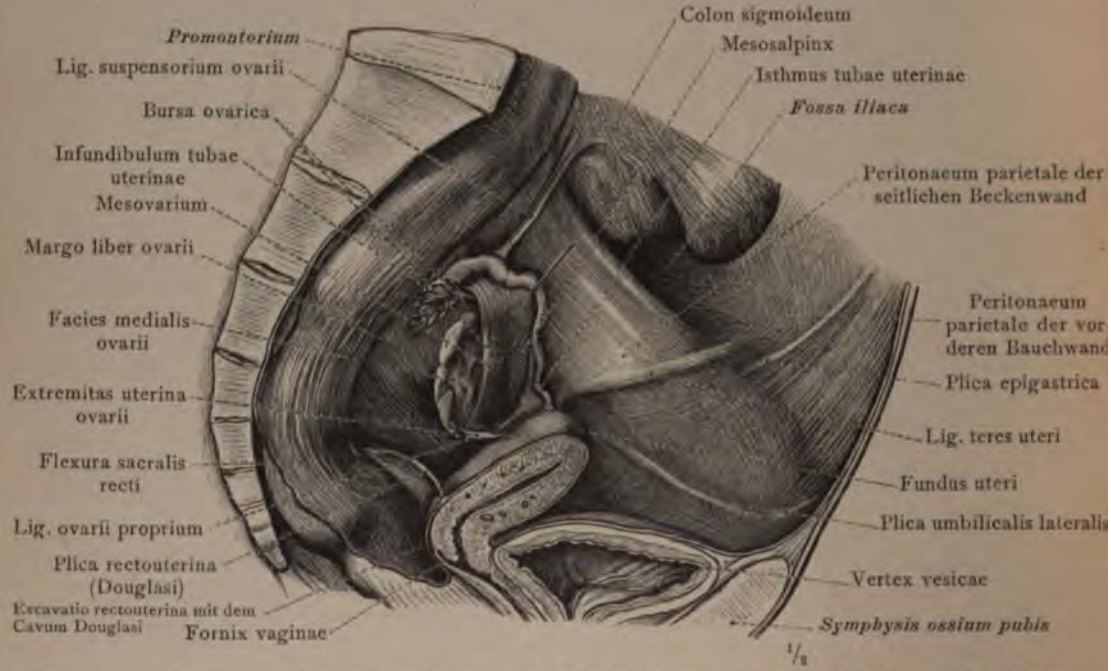


Fig. 901. Die Lage des Eierstockes an der Seitenwand des Beckens. Die Bursa ovarica ist durch Emporheben des Eileiters entfaltet.

Fig. 902. Die Lage und Gestalt des leeren contrahirten Mastdarmes an dem frontalen Durchschnitt des Beckens einer gefrorenen Leiche dargestellt. Das unterste Stück des Mastdarmes ist durch einen schräg nach hinten geführten Schnitt eröffnet. Nach Entfernung des Bauchfelles und der grossen Gefässe sind die Muskeln des Beckens blossgelegt worden. Ansicht von vorne.

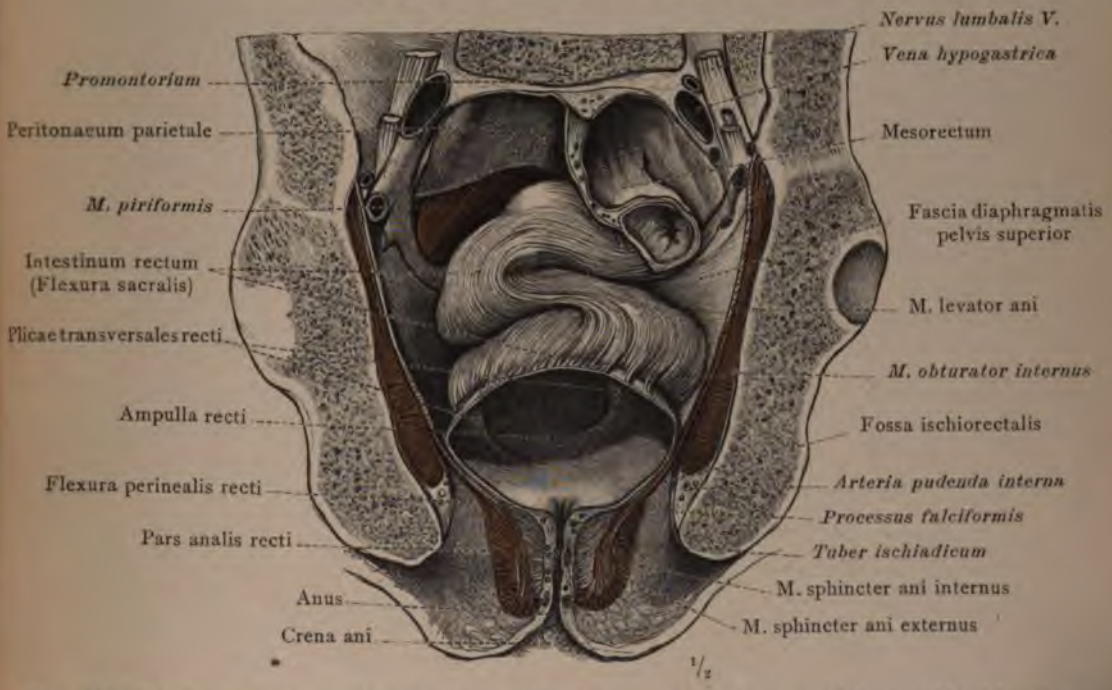


Fig. 903. Die Lage und Gestalt des durch Kothmassen stark ausgedehnten Mastdarmes an dem frontalen Durchschnitt des Beckens einer gefrorenen Leiche dargestellt. Im Bereich des 1. und 2. Kreuzwirbels ist das Bauchfell mit dem Gekröse des Mastdarmes erhalten geblieben, im unteren Theil des Beckens ist die Fascia pelvis blossgelegt. Das unterste Stück des Mastdarmes ist wie in der vorhergehenden Figur eröffnet. Ansicht von vorne.

## Form und Lage des Mastdarmes.



# REGISTER

FÜR DIE

# EINGEWEIDELEHRE.

## Lateinische Namen:

Die mit * bezeichneten Namen sind in dem von der anatomischen Gesellschaft festgestellten Verzeichnis nicht enthalten.

### A.


Aditus laryngis 418, 419, 445.
Ala nasi 396.
*Allantois 504.
Alveoli pulmonum 449.
Alveolus dentalis 410, 415.
*Amnion 502, 503.
Ampulla ductus deferentis 480, 484, 488, 489, 516.
» recti 521.
» tubae uterinae 495—497.
Angulus oris 396, 399—401.
Annulus haemorrhoidalis 429, 521.
» inguinalis abdominalis 517.
» » subcutaneus 485.
» urethralis 482, 490.
Antrum pyloricum 422.
Anus 498, 504, 508, 510—513, 518, 519, 521.
Aorta abdominalis 465, 471, 478, 479, 505.
» ascendens 394, 395, 466, 470.
» descendens 454, 455, 462—464, 471.
Apex cartilaginis arytaenoideae 442.
» cordis 466, 470.
» linguae 399, 403, 404.
» nasi 396.
» prostatae 489.
» pulmonis 447, 448, 467, 471.
» radicis dentis 410, 411.
» suprarenalis (gl. dextrae) 476.
Apparatus digestorius 393—440.
» respiratorius 441—451.
» urogenitalis 473—508.
Appendices epiploicae 427.
Appendix epididymidis 486, 504.
» fibrosa hepatis 430, 431, 438.
» testis [Morgagnii] 484, 486, 504, 505.
» ventriculi laryngis 444, 445.
» vesiculosa [Morgagnii] 496, 504.
Arcus aortae 462, 463, 466.
» cartilaginis cricoideae 442.
» dentalis inferior 403.
» » superior 403.
» glossopalatinus 399—403, 405.
» pharyngopalatinus 399—402, 418, 420.
» tendineus fasciae pelvis 481, 516, 517.
» » m. levatoris ani 514, 516.
Area cribrosa renis 476.
Areola mammae 501.
Arteria(ae) arciformes renis 475, 477.
» bronchiales 448.
» coeliaca 435, 478.
» deferentialis 485, 486, 517.
» dorsalis clitoridis 515.
» » penis 492, 515.
» epigastrica inferior 517.
» gastrica brevis 434.
» » sinistra 435.
» gastroepiploica sinistra 434.
» hepatica 430, 435.
» hypogastrica 517.
Arteria(ae) iliaca communis 517.
» » externa 517.
» interlobulares renis 477.
» lienalis 425, 434, 435.
» lingualis 408, 409.
» mesenterica inferior 435.
» » superior 435, 463, 478, 479.
» obturatoria 517.
» omphalomesenterica 505.
» ovarica 495.
» profunda linguae 398, 405.
» » penis 490, 492.
» pudenda interna 497, 516, 521.
» pulmonalis 455, 466, 469, 470.
Ramus dexter 394, 395, 440, 449, 455.
» sinister 448, 449.
» renalis 474, 475, 478.
» spermatica interna 478, 485.
» submaxillaris 389.
» testicularis 485, 506.
» thyreoidea inferior 394, 454.
» » superior 394, 409.
» umbilicales 503, 505—507.
» uterina 496.
* » uteroplacentaris 503.
Arteriolae rectae renis 477.
Articulatio cricoarytaenoidea 443.
» cricothyreoidea 443, 444.
Atrium (cordis) dextrum 395, 455, 470.
» » sinistrum 395, 449, 455.
Auricula cordis dextra 394, 395, 455.
» » sinistra 468.


### B.


Basis cartilaginis arytaenoideae 442.
» glandulae suprarenalis 476.
» nasi 396.
» prostatae 480, 489.
» pulmonis 448, 467.
» pyramidis (renis) 475, 476.
Bifurcatio tracheae 395, 446.
Bronchus (dexter, sinister) 446—449, 454, 455, 462.
Bronchioli 449.
» respiratorii 449.
Bucca 396.
Bulbus aortae 455.
» urethrae 484, 488, 490, 491, 517, 518.
» vestibuli (vaginae) 499, 519.
Bursa omentalis 436, 440, 460—464, 468, 479.
» ovarica 495, 520.
» pharyngea 418, 420.


### C.


Calyces renales 475, 476.
» » majores 475.
» » minores 475, 477.

Canalis cervicis uteri 495, 496, 502.
» radicis dentis 410, 411.
Capsula adiposa renis 463, 465, 468.
» articularis cricoarytaenoidea 443.
» fibrosa [Glissoni] 432, 466.
» glomeruli 477.
Caput epididymidis 486, 487, 505, 506.
» pancreatis 424, 425.
Cardia 422, 423, 461, 468, 470, 471.
Carina urethralis (vaginae) 498, 500.
Cartilago(-ines) arytaenoidea 442, 443, 445.
* » bronchiales 449.
» corniculata [Santorini] 442.
» cricoidea 417, 442, 443, 446.
» cuneiformis [Wrisbergi] 444.
» epiglottica 404, 442, 443, 445.
» laryngis 442.
» thyreoidea 404, 417, 442—444, 446.
» tracheales 445, 446.
» triticea 443, 444.
» tubae auditivae 394, 419, 420.
Caruncula sublingualis 403, 408.
Carunculae hymenales 498.
Cauda epididymidis 486, 487.
» pancreatis 425, 464, 467.
Cavum dentis 410, 411.
» Douglasi 519, 520.
» laryngis 395, 445.
» mediastinale anterius 440, 455, 460, 478.
» » posterius 394, 440, 454, 455, 463, 467.
» nasi 394, 395.
» oris 395, 398—407.
» pelvis 459, 520.
» pericardii 394, 395, 440, 455, 466, 468.
» peritonaei 392, 436, 440, 464, 465, 468, 479.
» pharyngis 399, 400, 418, 445.
» pleurae 451, 455, 460, 463, 464, 466—468.
» uteri 495, 496, 502.
* » viscerale capitis et colli 394.
Centrum tendineum diaphragmatis 430.
Cervix uteri 497, 502.
Choanae 418, 419.
*Chorion 502, 503.
Cisterna chyli 478.
Clitoris 484, 498—500, 504.
Colliculus cartilaginis arytaenoideae 442.
» seminalis 482, 489, 490.
Collum dentis 410, 414.
» glandis 492.
» vesicae felleae 433.
Colon 435—440, 456—471.
» ascendens 428, 437, 457, 459, 506.
» descendens 439, 458, 520.
» sigmoideum 439, 458, 459, 505, 506, 518—520.
» transversum 427, 438, 457—459.
Columna rugarum anterior 498, 500.
» » posterior 498, 500.
Columnae rectales [Morgagnii] 429.
» renales [Bertini] 475, 476.
Commissura labiorum (oris) 403.
» » (pudendi) anterior 498.
» » » posterior 498.
Conus elasticus (laryngis) 443.
Cornu inferius cartilaginis thyreoideae 442.
» superius » » 442.
Corona dentis 410—414.
» glandis 490—492.
Corpus adiposum buccae 398.
» albicans 496.
» cavernosum penis 484, 488, 490—492.
Corpus cavernosum urethrae 484, 490—492, 5
» clitoridis 499.
» epididymidis 486, 487.
» glandulare prostatae 489.
» Highmori 487.
» linguae 398, 403.
» luteum 496, 502.
» mammae 501.
» pancreatis 425, 464.
» penis 491, 510, 518.
» spongiosum urethrae (muliebris) 519.
» uteri 494, 495, 497, 502, 519, 520.
» ventriculi 422, 464, 466, 468.
» vesicae felleae 433.
» » (urinariae) 480, 481, 519.
» vesiculae seminalis 488.
» Wolffi 504, 505.
Corpuscula renis [Malpighii] 477.
Crena ani 498, 512, 521.
Crista arcuata cartilaginis arytaenoideae 442.
» urethralis (muliebris) 482.
» » (virilis) 482, 490.
Crus clitoridis 499.
» penis 488, 490, 491, 518.
Cumulus oophorus 496.
Cupula pleurae 451, 454, 460—463, 467, 469, 4
Curvatura ventriculi major 422, 434, 460, 462
» » minor 422, 423.
Cuticula 388.

## D.

Dens serotinus 413, 414.
Dentes 410—415.
» canini 410—415.
» decidui 411, 412, 415.
» incisivi 410—415.
* » inferiores 411.
» molares 411—415.
» permanentes 411—415.
» praemolares 411, 413—415.
* » superiores 411.
Descensus testis 506, 507.
Diaphragma 454, 463, 466—471, 478, 505, 506
» oris 398.
» pelvis 497, 512, 513, 517, 518.
» urogenitale 510, 513, 515—519.
Diverticula ampullae (ductus deferentis) 488.
*Diverticulum duodenale [Vateri] 424, 426.
Dorsum linguae 395, 400, 401, 403.
» nasi 396.
Ductuli alveolares 449.
» efferentes testis 486, 487.
» epoophori transversi 496.
Ductulus aberrans (inferior) 486, 487, 504.
» » (superior) 486, 487.
Ductus choledochus 424—426, 430, 433.
» cysticus 430, 433.
» deferens 480, 484—488, 504, 506, 507, 517.
» ejaculatorius 482, 484, 488—490.
» epididymidis 486, 487.
» epoophori longitudinalis [Gartneri] 496 505.
» excretorius 389.
» » glandulae bulbourethralis 490, 518.
» » vesiculae seminalis 488, 48
» hepaticus 430, 433.
» incisivus 400.
» lactiferi 501.
» lingualis 404.
» Muelleri 504, 505.

Ductus pancreaticus [Wirsungi] 424—426.
» » accessorius [Santorini] 425, 426.
» papillares (renis) 477.
» paraurethrales 498, 500.
» parotideus [Stenonis] 397, 400, 408, 409.
» prostatici 482, 489.
» sublinguales minores 408.
» sublingualis major 408.
» submaxillaris [Whartoni] 398, 408, 409.
» venosus [Arantii] 436, 505.
» Wolffi 504, 505.
Duodenum 422—426, 435, 437, 440, 462, 463, 471.
Pars descendens 422, 424, 425, 462.
» inferior 422, 424.
Pars horizontalis 422, 424, 440, 465.
» ascendens 422, 424, 438.
» superior 422, 424, 461, 479, 506.

## E.

Epididymis 484—487, 504, 506.
Epiglottis 399, 403, 419, 445.
Epithelium 388.
Epoophoron 484, 496, 497, 504, 505.
Excavatio rectouterina 495, 497, 519, 520.
» rectovesicalis 440, 518.
» vesicouterina 495, 519, 520.
Extremitas inferior lienis 434, 466, 470.
» » renis 474—476.
» » testis 486.
» superior lienis 434, 467.
» » renis 464, 474—476.
» » testis 486, 487.
» tubaria ovarii 495.
» uterina » 495, 520.

## F.

Facies 396.
» anterior glandulae suprarenalis 476.
» » pancreatis 425.
» » prostatae 489.
» » renis 474.
» articularis arytaenoidea 442.
» » cartilaginis arytaenoideae 442.
» » thyreoidea 442.
» buccalis dentis 412—414.
» contactus dentis 414.
» costalis pulmonis 448, 470.
» diaphragmatica lienis 434.
» » pulmonis 448.
» gastrica lienis 434, 463.
» inferior hepatis 430, 431.
» » linguae 403—405.
» » pancreatis 425.
» intestinalis uteri 495, 497, 519.
» labialis dentis 414.
» lateralis dentium (incisiv. et canin.) 413, 414.
» » ovarii 495.
» » testis 486, 505.
» lingualis dentis 412—414.
» masticatoria 412, 413.
» medialis dentium (incisiv. et canin.) 414.
» » ovarii 495, 520.
» » testis 486.
» mediastinalis pulmonis 447, 448.
» posterior dentium (praemol. et molarium) 412, 413.
» » glandulae suprarenalis 476.
» » hepatis 430, 431.
» » pancreatis 425.
Facies posterior prostatae 489, 490, 516.
» » renis 474.
» renalis lienis 434.
» superior hepatis 430.
» urethralis penis 491.
» vesicalis uteri 495, 520.
Fascia buccopharyngea 398, 399, 401, 402.
» cremasterica [Cooperi] 485, 507.
» diaphragmatis pelvis inferior 497, 510, 516, 517.
» » » superior 481, 497, 516, 517, 521.
» » urogenitalis inferior 513.
» » » superior 516.
» endopelvina 516, 517.
» iliaca 517.
» linguae 404—407.
» obturatoria 512—514, 516, 517.
» parotideomasseterica 399.
» pelvis 517.
» penis 492, 510, 517.
» pharyngobasilaris 416, 417, 420.
» prostatae 489, 516.
» salpingopharyngea 420.
» superficialis perinei 510, 511.
Fauces 399, 400.
Fibrae obliquae (tunicae muscularis ventriculi) 423.
Fibrocartilago basalis 416, 420.
Fimbria ovarica 495.
Fimbriae tubae 495.
Flexura coli dextra 456, 457, 459, 461, 466.
» » sinistra 435, 437, 458, 461—463, 467.
» duodeni inferior 422, 424, 465.
» » superior 422, 424.
» duodenojejunalis 422, 424, 435, 438, 458, 459, 468, 478.
» perinealis (recti) 518, 519, 521.
» sacralis (recti) 518—521.
Folliculi linguales 403, 405, 407.
» oophori primarii 496.
» » vesiculosi [Graafi] 496.
Foramen apicis dentis 410, 411.
» caecum linguae [Morgagnii] 403—405.
» epiploicum [Winslowi] 462, 463.
» thyreoideum 443, 444.
Foramina papillaria (renis) 476.
Fornix pharyngis 395, 420.
» vaginae 495, 496, 500, 520.
Fossa caecalis 439, 520.
» ductus venosi 431.
» iliacosubfascialis 478.
» ischiorectalis 497, 510, 511, 513, 514.
» navicularis urethrae [Morgagnii] 490, 492.
» » (vestibuli vaginae) 498, 499.
» sagittalis dextra (hepatis) 431.
» » sinistra (hepatis) 431.
» supratonsillaris 400.
» venae cavae 431.
» » umbilicalis 431, 479.
» vesicae felleae 431.
Fossulae tonsillares 402.
Fovea oblonga (cartilaginis arytaenoideae) 442.
» triangularis (cartilaginis arytaenoideae) 442.
Frenula valvulae coli 428.
Frenulum clitoridis 498—500.
» labii inferioris 403.
» » superioris 400.
» labiorum (pudendi) 498.
» linguae 403.
» praeputii 492.
Fundus uteri 495, 502, 520.
» ventriculi 422, 461, 467, 468,
» vesicae felleae 430, 433, 460

Fundus vesicae (urinariae) 480, 481, 516, 517.
Funiculus spermaticus 485, 486, 507.
» umbilicalis 502, 503, 505, 506.

## G.

Ganglion submaxillare 409.
Gaster 422, 423.
Gingiva 398—400, 403, 410, 413, 415.
Glandula(ae) 389.
* » alveolaris composita 389.
* » » simplex 389.
» areolares [Montgomerii] 501.
» bronchiales 449.
» buccales 397, 399, 408.
» bulbourethralis [Cowperi] 484, 488, 490, 518.
» duodenales [Brunneri] 391, 426.
» intestinales [Lieberkuehni] 391, 426, 427.
» labiales 389, 397.
» laryngeae 444.
» linguales 404, 405.
» lingualis anterior [Blandini, Nuhni] 404, 405.
» mucosae 390, 402, 407.
» » biliosae 424, 432, 433.
» palatinae 398—402.
» parotis 399, 408, 409, 418.
» » accessoria 408.
* » salivales 408, 409.
* » serosae linguae 407.
» sublingualis 398, 408, 409.
» submaxillaris 389, 408, 409, 418.
» suprarenalis 464, 476, 478, 479, 505.
» » accessoria 476.
» thyreoidea 395, 418, 450, 451, 454.
» thyreoideae accessoriae 450.
» thyreoidea accessoria suprahyoidea 450.
» tracheales 443, 445, 449.
* » tubulosae 389, 390.
» urethrales (muliebres) 482.
» vestibularis major [Bartholini] 484, 498—500, 519.
Glans clitoridis 482, 494, 498—500, 508, 513.
» penis 490—492, 508.
Glomeruli (renis) 477.
Glomus coccygeum 518.
Glottis 445.
Gubernaculum testis [Hunteri] 506, 507.

## H.

Haustra coli 427.
Hemisphaeria bulbi urethrae 491.
Hepar 430—433, 440, 456, 460—470, 479, 505, 506.
Hilus glandulae suprarenalis 476.
» lienis 434.
» ovarii 496.
» pulmonis 448, 449, 468.
» renalis 474—476.
Hymen (femininus) 494, 499, 500.

## I.

Impressio colica (hepatis) 430, 431.
» duodenalis (hepatis) 431.
» gastrica (hepatis) 430, 431.
» *hepatica (renis)* 474.
» *lienalis (renis)* 474.
Impressio muscularis (renis) 474.
» oesophagea (hepatis) 431.
» renalis (hepatis) 430, 431.
» suprarenalis (hepatis) 430, 431.
Incisura cardiaca 448.
» interarytaenoidea 445.
» interlobaris (pulmonis) 448, 467, 469, 4
» pancreatis 425.
» thyreoidea (superior) 442.
» umbilicalis (hepatis) 430, 431.
Infundibulum tubae uterinae 484, 494, 495, 504, 5
Intestinum caecum 428, 439, 456—459, 469—471
» crassum 427.
» ileum 391, 426, 428, 439, 440, 457—4
» jejunum 426, 438, 457—459, 465.
» rectum 429, 440, 459, 469—471, 497, 5
514, 517, 521.
Pars analis 429, 521.
» tenue 426, 505.
Isthmus faucium 395, 401, 418, 419.
» glandulae thyreoideae 395, 450.
» prostatae 488, 489.
» tubae uterinae 484, 495—497, 520.

## L.

Labia oris (inferius, superius) 396—403.
Labium anterius uteri 495, 500.
» inferius valvulae coli 428.
» majus pudendi 494, 498—500, 504, 508, 51
» minus pudendi 494, 498—500, 508, 513.
» posterius uteri 495, 500.
» superius valvulae coli 428.
» vocale 445.
Lacunae urethrales [Morgagnii] 490.
Lamina(ae) cartilaginis cricoideae 442.
» » thyreoideae (dextra, sinistra) 442.
» mediastinales 394, 460, 463, 467, 47
471, 478.
» membranacea tubae auditivae 417, 42
» mesenterii propria 436.
» muscularis mucosae 390, 391.
* » omenti s. Omentum majus.
» propria mucosae 388—391, 406, 407.
Larynx 442—445, 447.
Lien 434—437, 461, 463, 464, 466—468, 470, 471, 479, 506.
» accessorius 434.
Ligamentum(a) anococcygeum 511—513.
» annularia (trachealia) 443, 446.
* » apicis coccygis 512.
» ceratocricoideum anterius 444.
» » laterale 443.
» » posterius 443.
» corniculopharyngeum 443.
» coronarium (hepatis) 430.
» cricoarytaenoideum posterius 443.
» cricopharyngeum 419, 443.
» cricothyreoideum (medium) 443, 444, 446, 450.
» cricotracheale 443, 446.
» epididymidis inferius 486.
» » superius 486.
» falciforme (hepatis) 430, 431, 456, 460, 464, 479.
» gastrocolicum 460.
» gastrolienale 434, 461, 463, 464, 479.
» hepatocolicum 461.
» hepatoduodenale 461—464.
» hepatogastricum 461, 462, 464.
» hepatorenale 462, 464.

Ligamentum(a) hyoepiglotticum 404, 443.
» hyothyreoideum laterale 443, 444.
» » medium 404, 443, 444.
» inguinale [Pouparti] 517.
» latum (uteri) 494—497, 519, 520.
» ovarii proprium 494—497, 502, 520.
» phrenicocolicum 458, 461, 463, 467.
» puboprostaticum (pubovesicale) laterale 517.
» puboprostaticum (pubovesicale) medium 481, 517.
» pulmonale 448.
» pylori 422, 423.
» suspensorium clitoridis 499.
» » glandulae thyreoideae 450.
» » ovarii 439, 494, 495, 519, 520.
» teres hepatis 430, 437, 456, 460, 464.
» » uteri 439, 495, 497, 519, 520.
» thyreoepiglotticum 443.
» transversum pelvis 515, 516.
» triangulare dextrum (hepatis) 430, 431, 462.
» » sinistrum (hepatis) 430, 431, 461.
» umbilicale laterale 517.
» » medium 480, 481, 504, 517.
* » venae cavae 430, 431.
» venosum [Arantii] 430.
» vocale 443.
Linea axillaris 469.
» mamillaris 469, 470.
» mediana anterior 470.
» » posterior 471.
» obliqua (cartil. thyreoideae) 442.
» parasternalis 470.
» scapularis 471.
» sternalis 470.
Lingua 403—409.
Lobulus (glandulae) 389.
Lobuli corticales (renis) 477.
Pars convoluta 477.
» radiata 477.
» epididymidis 486, 487.
» glandulae thyreoideae 450.
» hepatis 432.
» mammae 501.
» pulmonis 448, 460.
» testis 487.
Lobus(i) (glandulae) 389.
» caudatus [Spigeli] 430, 431, 436, 461.
» glandulae thyreoideae (dexter, sinister) 450.
» hepatis (dexter, sinister) 430, 431, 456, 460, 461, 464, 466—468, 470, 479, 505, 506.
» mammae 501.
* » placentae 503.
» prostatae (dexter, medius, sinister) 489.
» pulmonum (inferiores, medius, superiores) 448, 455, 467, 469, 471.
» pyramidalis (gland. thyreoideae) 450, 451.
» quadratus (hepatis) 431, 462.
» renales 476.
» thymi (dexter, sinister) 451.
Lymphoglandulae bronchiales 395, 455, 468.
» mediastinales (anteriores) 466, 468.
» *pulmonales* 448.

## M.

Macula flava (plicae vocalis) 445.
Mala 396.
Mamma 455, 501.
» accessoria 501.
Margo anterior hepatis 430, 438, 470.
» » lienis 434.
» » pancreatis 425.
» » pulmonis 448, 470.
» » testis 486, 487.
» inferior pulmonis 448, 467, 469—471.
» lateralis linguae 403—405.
» » renis 474, 475.
» » uteri 496.
» liber (ovarii) 495, 520.
» medialis glandulae suprarenalis 476.
» » renis 474, 475.
» mesovaricus 495.
» nasi 396.
» posterior lienis 434.
» » pancreatis 425.
» » testis 486.
» superior glandulae suprarenalis 476.
» » pancreatis 425.
Meatus nasopharyngeus 420.
Mediastinum testis 487.
Membranae deciduae (basalis, capsularis, vera) 502, 503.
Membrana hyothyreoidea 417, 443, 444, 446.
* » propria (glandulae) 389.
Mentum 396.
Mesenteriolum processus vermiformis 439, 459.
Mesenterium 392, 435—440, 458, 459, 465, 496, 505.
» commune 435, Var. 437.
Mesocolon 427, 435, 458, 459.
» ascendens 435, 437, 459, 506.
» descendens 435, 437—439, 458, 463, 465.
» sigmoideum 435, 437, 439, 458, 518 bis 520.
» transversum 435, 438, 440, 458, 459, 461—463, 465.
*Mesoduodenum 435, 437.
Mesogastrium 435, 436, 440, 463.
Mesometrium 497, 519, 520.
Mesorchium 506.
Mesorectum 439, 521.
Mesosalpinx 494—497, 520.
Mesovarium 495, 496, 520.
Mons pubis 498, 500.
Musculi perinei 510—515.
Musculus aryepiglotticus 444.
* » arymembranaceus 444.
» arytaenoideus obliquus 444, 445.
» » transversus 444, 445.
» bronchooesophageus 454.
» buccinator 397—399, 401, 408, 417.
» buccopharyngeus 417.
» bulbocavernosus 511—513, 516.
» ceratocricoideus 444.
» ceratopharyngeus 417.
» chondroglossus 404.
» chondropharyngeus 404, 417.
» coccygeus 512—514, 521.
» constrictor pharyngis inferior 416, 417.
» » » medius 416, 4
» » » superior 39 402, 416, 420.
» cremaster 485, 507.
* » » internus 485.
» cricoarytaenoideus lateralis 444.
» » posterior 444

Musculus cricopharyngeus 417.
» cricothyreoideus 417, 444.
» genioglossus 398, 404, 405, 409.
» glossopalatinus 401.
» glossopharyngeus 417.
» hyoglossus 394, 404, 405, 409, 417.
» ischiocavernosus 511—513, 516, 517.
» levator ani 429, 481, 497, 511—514, 516, 519, 521.
» levator gland. thyreoideae 450.
» » veli palatini 394, 401, 402, 417, 419, 420.
» longitudinalis inferior (linguae) 404, 405.
» » superior (linguae) 404—406.
» mylopharyngeus 417.
» obturator internus 513, 514, 516, 517, 521.
» orbicularis oris 397.
» pharyngopalatinus 401, 402, 419.
» pleurooesophageus 454.
» prostaticus 489.
» pterygopharyngeus 417.
» pubovesicalis 481.
» rectococcygeus 514.
» rectouterinus 519.
» salpingopharyngeus 419.
» sphincter ani externus 429, 481, 510—514, 518, 519, 521.
» » » internus 429, 521.
* » » » tertius 429.
» » pylori 422, 423.
» » urethrae membranaceae 516.
» styloglossus 394, 399, 401, 405, 409, 416, 417.
» stylopharyngeus 394, 399, 416, 417, 419, 420, 444.
» suspensorius duodeni 478.
» tensor veli palatini 394, 401, 402, 417, 419, 420.
» thyreoarytaenoideus (externus) 444, 445.
* » » superior 444.
» thyreoepiglotticus 444.
» thyreopharyngeus 417, 450.
» transversus linguae 404, 405.
» » perinei profundus 511, 512, 515, 516.
» » » superficialis 511, 513, 516.
» uvulae 402, 419.
» verticalis (linguae) 405, 406.
» vocalis 444, 445.

## N.

Nares 396.
Nervus alveolaris inferior 409.
» dorsalis clitoridis 515.
» » penis 515.
» hypoglossus 405, 409.
» laryngeus inferior 454.
» lingualis 394, 398, 405, 408, 409.
» obturatorius 517.
» vagus 454.
Noduli lymphatici aggregati [Peyeri] 426.
» » lienales [Malpighii] 434.
» » solitarii 391, 424—427, 429.

## O.

Oesophagus 392, 395, 417, 418, 440, 445, 454, 455, 462, 463, 471.
Pars abdominalis 422, 463, 478.
» *cervicalis 395, 454.*
» *thoracalis 395, 454, 462, 463.*
Omentum majus 440, 456—461, 465.
* Lamina anterior 440, 456, 460—462.
* » posterior 440, 457—461.
* Pars libera 456—461.
Omentum minus 436, 440, 461, 464, 479, 506.
* Pars condensa 461.
* » flaccida 461.
Organa genitalia muliebria 493—508.
» » virilia 483—492.
» uropoëtica 473—482.
Orificium externum uteri 484, 495, 496, 500, 5
» internum uteri 495, 496, 502.
» ureteris 482.
» urethrae externum (muliebris) 482, 4 498—500, 513
» » » (virilis) 490—492
» » internum 480, 482, 495, 51
» vaginae 498, 499, 513, 515.
Ostium abdominale tubae uterinae 484, 495, 4
» pharyngeum tubae auditivae 395, 420.
» uterinum tubae uterinae 484, 496.
» venosum dextrum 455.
» » sinistrum 455.
Ovarium 437, 484, 494—496, 502, 504, 519, 52
Ovulum 496.

## P.

Palatum durum 394, 395, 398, 400, 403, 409, 4
» molle 400.
Pancreas 425, 435, 436, 440, 462—464, 468, 4
» accessorium 425.
» Winslowi 425.
Papilla(ae) conicae (linguae) 403, 406.
» duodeni [Santorini] 424.
» filiformes 403, 406.
» foliatae 403.
» fungiformes 403, 406.
» incisiva 400, 401.
» lenticulares 403, 407.
» mammae 455, 469, 470, 501.
» renales 475—477.
» vallatae 400, 403, 405, 407.
Paradidymis 484, 486, 487, 504.
Parametrium 497, 519.
Paries membranaceus tracheae 443, 445, 449.
Paroophoron 484, 504, 505.
Partes genitales externae (muliebres) 498, 49
Pelvis renalis 474—476.
Penis 485, 490—492, 504, 506—508, 518.
Pericardium 394, 395, 440, 454, 455, 461, 466 512.
Perimetrium 497.
Perineum 494, 498, 508, 518.
Periosteum alveolare 410.
Peritonaeum 435—440, 484.
» parietale 392, 436—440, 456, 462—468, 478, 479 506, 507, 517—521.
* » » primäres 392, 437, 44
* » » secundäres 392.
» viscerale 392, 429, 440, 495, 517
Petiolus epiglottidis 442.
Pharynx 416—420.
* Paries dorsalis 420.
* » lateralis 420.
Pars laryngea 395, 418, 454.
» nasalis 395, 418, 420.
» oralis 395, 418.
Philtrum 396.
Placenta 502, 503.
» foetalis 503.

Placenta uterina 503.
Pleura 461, 466—471.
» costalis 451, 454, 455, 461—463, 466—471.
» diaphragmatica 460, 461, 463, 468, 478.
» mediastinalis 454, 455, 462, 466.
» parietalis 463, 468.
» pericardiaca 455, 460, 461, 478.
» pulmonalis 448, 461, 462, 468.
Plexus oesophageus (posterior nervi vagi) 454.
» pampiniformis 485—487, 506, 507, 517.
» (venosus) ovaricus 496, 497.
» » pudendalis 516, 517.
» » uterovaginalis 496, 497.
Plica(ae) adiposae (pleurae) 460, 478.
» aryepiglottica 445.
» caecalis 439.
» circulares [Kerkringi] 424, 426.
» duodenojejunalis 438, 458.
» duodenomesocolica 438, 458.
» epigastrica 520.
» fimbriata 403, 405.
» gastropancreatica 463.
» glossoepiglottica lateralis 403, 445.
» » mediana 403.
» ileocaecalis 439.
» longitudinalis duodeni 424.
» nervi laryngei 418, 445.
» palatinae transversae 400, 401.
» palmatae 496.
» pharyngoepiglottica 399, 418, 419, 445.
» rectouterina [Douglasi] 494, 495, 519, 520.
» salpingopalatina 420.
» salpingopharyngea 418, 420.
» semilunares coli 427, 428.
» serosa 439.
» sublingualis 398, 403, 408.
» transversales recti 429, 521.
» triangularis 400, 403.
» tubariae (ampullares) 496, 497.
» tunicae mucosae vesicae felleae 433.
» umbilicalis lateralis 456, 478, 506, 520.
» » media 456, 478, 520.
» uretherica 482.
» ventricularis (laryngis) 445.
» vesicalis transversa 519, 520.
» vocalis 443, 445.
Porta hepatis 431.
Portio supravaginalis (cervicis) 495, 500.
» vaginalis (cervicis) 494, 495, 500.
Praeputium clitoridis 482, 498, 499, 500.
» penis 492, 508.
Processus caudatus (lobi Spigeli) 431, 462.
» Ferreini 477.
» muscularis (cartil. arytaenoideae) 442.
» papillaris (lobi Spigeli) 431.
» retromandibularis (glandulae parotidis) 399, 409.
» uncinatus (pancreatis) 425.
» vaginalis peritonaei 439, 506, 507.
» vermiformis 428, 439, 458, 459, 520.
» vocalis (cartil. arytaenoideae) 442, 443.
Prominentia laryngea 395.
Prostata 481, 482, 484, 488—490, 516—518.
Pubes 498.
Pudendum muliebre 498.
Pulmo (dexter, sinister) 447—449, 451, 455, 460—463, 466—471, 478.
Pulpa dentis 410.
» lienis 434.
Pylorus 422—425, 466, 470, 471.
Pyramides renales 475, 476.

## R.

Radix (Radices) dentis 410, 414.
» linguae 395, 403, 418, 419, 445.
» mesenterii 437, 438, 458, 459, 506.
» nasi 396.
» penis 491, 510.
» pulmonis 448, 449.
Rami bronchiales (eparterialis, hyparteriales) 446, 449, 467, 468.
» » pulmonum (*dorsales, *medialis, *ventrales) 446, 447.
» ductus hepatici 432
» lienales (arteriae lienalis) 434.
Raphe palati 400.
» penis 508.
» perinei 508.
» pharyngis 416.
» pterygomandibularis 401, 417.
» scroti 485, 508, 511.
Recessus duodenojejunalis 438, 458.
» ileocaecalis inferior 439.
» » superior 459.
» inferior omentalis 460.
» intersigmoideus 439, 506.
» lienalis (bursae mentalis) 463.
» paracolici 439.
» pharyngeus [Rosenmuelleri] 418, 420..
» phrenicohepaticus 438.
» piriformis 418, 445.
» retrocaecales 439.
» superior omentalis 463.
Regio perinealis 510.
» pylorica 423.
Ren 392, 463—465, 469, 471, 474—479, 505.
Rete testis [Halleri] 487, 504.
Rima glottidis 445.
Pars intercartilaginea 445.
» intermembranacea 445.
» oris 395, 396.
» pudendi 498.
» vestibuli 445.
Rudimentum processus vaginalis 439.
Rugae vaginales 500.

## S.

*Saccus lienalis 461, 467.
Scrotum 484, 485, 504, 506—508, 510, 511, 518.
Septula testis 487.
Septum atriorum 455.
» bulbi urethrae 517.
» glandis 492.
» linguae 404, 405.
» mobile nasi 395.
» nasi 398.
» » cartilagineum 395.
» penis 490, 492.
» scroti 485, 507, 510.
» ventriculorum 455, 468.
Sinus costomediastinalis 455.
» epididymidis 486, 487.
» lactiferi 501.
» maxillaris [Highmori] 398.
» phrenicocostalis 454, 463, 464, 466—468.
» rectales 429.
» renalis 475, 476.
» sphenoidalis 420.
» tonsillaris 399, 402, 403.
» urogenitalis 504, 508.
*Spatium praeperitonaeale [Retzii] 440, 518.
» retroperitonaeale 392, 440, 464, 465, 47[illegible] 479, 518.

Splanchnologia 385 ff.
*Stratum circulare (tunicae muscularis) 391, 436.
» granulosum (folliculi oophori) 496.
* » longitudinale (tunicae muscularis) 391, 436.
Stroma ovarii 496.
Substantia adamantina 410, 411.
» corticalis gland. suprarenalis 476.
» » renis 475—477.
» eburnea 410, 411.
» medullaris gland. suprarenalis 476.
» » renis 475, 477.
» ossea (dentis) 410.
*Sulcus aorticus (pulmonis) 448.
* » dorsalis penis 491.
» medianus (linguae) 403.
» mentolabialis 396.
* » nasalis posterior 420.
» nasolabialis 396.
» subclavius (pulmonis) 448.
» terminalis (linguae) 403.
*Syndesmosis arycorniculata 443.

## T.

Taeniae coli 427, 428.
Taenia libera 427, 428, 457, 458.
» mesocolica 427, 428.
» omentalis 428, 457, 462.
Tela subcutanea 492.
» submucosa 389—391.
» subserosa 391.
Testis 440, 484—487, 504—507.
Theca folliculi 496.
Thymus 394, 395, 440, 450, 451, 460.
Tonsilla lingualis 400, 403.
» palatina 399—403, 408, 418—420.
» pharyngea 395, 418—420.
Torus tubarius 418, 420.
Trabeculae lienis 434.
Trachea 392, 395, 417, 440, 446, 447, 449—455, 462, 463.
Trigonum vesicae [Lieutaudi] 482.
Tuba uterina [Falloppii] 439, 484, 494—497, 502, 504, 505, 519, 520.
Pars uterina 496.
Tuber omentale hepatis 430, 431, 462.
» » pancreatis 462, 463.
Tubercula (coronae) dentis 411—413.
Tuberculum corniculatum [Santorini] 445.
» cuneiforme [Wrisbergi] 444, 445.
» epiglotticum 445.
» labii superioris 396, 403.
» thyreoideum inferius 442.
» » superius 442.
Tubuli renales (contorti, recti) 477.
» seminiferi (contorti, recti) 487.
Tubus digestorius 422—429.
Tunica adventitia 391.
» albuginea corporum cavernosorum 490, 492.
» » lienis 434.
» » testis 487.
» dartos 485.
» fibrosa (renis) 475, 477.
» mucosa 390, 391.
» muscularis 390, 391, 436.
» » ductus deferentis 485.
» » intestini ilei 391.
» » » recti 429.
» » urethrae 482.
» » uteri 496, 502, 503.
» » *ventriculi* 423.
» » *vesicae (urinariae)* 480—482.
Tunica serosa 391, 392.
» vaginalis communis (testis et fun. sp 485—487, 507.
» » propria (testis) 440, 485—48

## U.

Umbilicus 465, 469, 507.
Ureter 474—476, 478, 480, 481, 497, 504—50 516 519.
Pars abdominalis 478.
» pelvina 480, 497.
Urethra muliebris 482, 484, 494, 495, 519.
» virilis 469, 484, 489—492, 517.
Pars cavernosa 488, 490, 492.
» membranacea 482, 488—49( 518.
» prostatica 482, 488—490.
Uterus 484, 494—497, 504, 505, 519, 520.
» gravidus 502.
Utriculus prostaticus 482, 484, 488—490, 504.
Uvula (palatina) 400, 401, 419.
» vesicae 482, 488.

## V.

Vagina 484, 494, 495, 500, 504, 505, 515, 519.
Paries anterior 495, 500.
» posterior 495, 500.
Vallecula epiglottica 403, 445.
Valvula(ae) bicuspidalis 455, 466.
» coli 428.
» processus vermiformis 428.
» pylori 422.
» semilunares aortae 466.
» spiralis [Heisteri] 433.
» tricuspidalis 455.
» venae cavae [Eustachii] 466.
Vas afferens (glomeruli renis) 477.
» efferens ( » » ) 477.
Vasa aberrantia hepatis 430—432.
Velum palatinum 395, 400, 418—420.
Vena(ae) arciformes (renis) 477.
» azygos 455.
» cava inferior 430, 455, 463—465, 47 505.
» » superior 455, 461, 462, 466, 47
» centralis (hepatis) 432.
» dorsalis clitoridis 515.
» » penis 492, 515, 516.
» epigastricae inferiores 517.
» hepatica 430, 478.
» hypogastrica 521.
» iliaca communis 517.
» » externa 517.
» interlobulares hepatis 432.
» » renis 477.
» lienalis 425.
» mesenterica inferior 438.
» » superior 463, 479.
» obturatoria 517.
» portae 430, 464.
» profundae penis 516.
* » pudenda interna 516.
» pulmonales 448, 449, 454, 455.
» renalis 474, 478.
» spermatica interna 478.
» stellatae (renis) 477.
» sublobularis (hepatis) 432.
» suprarenalis 476.
» thyreoideae inferiores 395.
» testicularis 506.

Vena(ae) umbilicales 503, 505, 506.
» uteroplacentares 503.
Ventriculus 422, 423, 435, 436, 440, 456, 460–462, 464, 466—471, 479, 506.
Paries anterior 422, 456.
» posterior 462, 467.
Pars cardiaca 422.
» pylorica 422—424, 461, 466.
» cordis dexter 455, 468.
» » sinister 455, 466.
» laryngis [Morgagnii] 445.
Venulae rectae (renis) 477.
Vertex vesicae 478, 480, 481, 518, 520.
Vesica fellea 430, 433, 437, 460—462, 466, 470, 479, 506.
» urinaria 440, 480—482, 484, 488, 494, 495, 497, 504—507, 517—520.
Vesicula seminalis 480, 481, 484, 488—490, 504, 516, 518.
Vestibulum bursae omentalis 436, 463, 479.
» laryngis 395, 445.
» oris 395, 398—401.
» vaginae 482, 484, 494, 498, 499, 504, 508, 513.
Villi intestinales 391, 416.
Viscera capitis et colli 395.

**Deutsche Namen:**

## A.

After 508, 511.
» Heber des 511, 512—514.
» Schliessmuskel, äusserer des 511—514.
Ampulle des Eileiters 497.
» des Samenleiters 488, 516.
Athmungsapparat 441—451
Ausführungsgänge der Drüsen 389—390.
Ausspritzungskanal 488, 489.

## B.

Backe (Horizontalschnitt) 401.
» Schleimhaut der 397—399.
Bartholinische Drüse 499, 500.
Bandverbindungen der Kehlkopfknorpel 443.
Basalmembran 388.
Baucheingeweide, Grenzlinien der 469—471.
» Projection der 469—471.
» Topographie der 456—471
Bauchfell 392, 435—440, 478.
» Eingeweidetheil des 392.
» Scheidenfortsatz des 506, 507.
» Wandtheil des 392.
Bauchhöhle 456—471.
Bauchspeicheldrüse 425, 462–464, 467, 468, 479.
Beckenausgang (Muskeln, Fascien) 509—521.
Beckenboden 497.
Beckeneingeweide, Topographie der 509—521.
Beckenwand (Gefässe und Nerven der) 517.
Blasengrund 516.
Blinddarm 428, 456–459.
Blinddarmklappe 428.
Blutgefässe der Niere 474—477.
Bluträume der Placenta 503.
Briesel 451.
Bronchialbaum 446, 447.
Bronchialzweige 447, 449.
Brunner'sche Drüsen 391.
Brustdrüse 501.
Brustfell 461.
Brusthöhle 460—471.
Brustorgane, Grenzlinien der 469–471.
» Projection der 469—471.
» Topographie der 394, 395, 454, 455, 460—471.

## C.

Cloake 504, 508.
Cowper'sche Drüse 488, 490.
Cylinderpithel 388, 390.
Cylinderzellen 388.

## D.

Damm (weiblicher) 498.
Darmkanal, Entwicklung des 435.
Darmwand 391.
Dauerzähne (bleibende Zähne) 411, 413—415.
Dickdarm 427, 456.
Dickdarmgekröse 458, 459.
Dotterblase 502.
Drüsen 389, 390.
» alveoläre 389, 390.
» schlauchförmige 389, 390.
Drüsenkanälchen 389.
Drüsenlappen 389.
Drüsenläppchen, accessorisches 389, 390.
Drüsenzellen 389
Dünndarm 429, 457, 458.
» (Durchschnitt) 391.
Dünndarmgekröse 436, 458, 459, 465.

## E.

Eckzähne 410.
Eichel der Clitoris 498.
» des Penis 491, 492.
Eierstock 495, 496, 520.
Eierstockfollikel 496.
Eihäute 502.
Eileiter 495–497, 520.
Eingeweide, allgem. Verhältnisse der 387–392.
Eingeweideraum der Brust 394.
» des Kopfes und Halses 394.
Enddarm 504, 505.
Epithel 388.

## F.

Fettkörper an der Membr. hyothyreoidea 443, 444.
Flimmerepithel (cylindrisches) 388.
Flimmerhaare 388.
Fruchtblase 502.

## G.

Gallenblase 430, 433, 460, 479.
Gallenblasengang 433.
Gallengang, gemeinsamer 425, 433.
» der Leber 433.
Gallengangdrüsen 432.
Gallengangzweige, abirrende 432.
Gaumen, harter 398, 400.
» weicher 400—402.
Gaumenbögen 399—402.
Gaumenmandel 399, 400, 402.
Gaumensegel 400.
» Muskeln des 419.
Gebärmutter 495, 496, 498.

Gebärmutter, schwangere 502.
Gebärmutterhals 500.
Gebiss, bleibendes 413, 414.
Gekröse 392, 435—440, 458, 459.
» des Mastdarms 521.
» Anwachsungen des 436, 439.
» Entwicklung des 435.
» Peritonäalüberzug des 392.
» Wurzellinie des 437, 438, 458, 459.
Geschlechts- und Harnapparat 473—508.
» » » Entwicklung des 504—508.
Geschlechtsfalte 508.
Geschlechtshöcker 504, 505, 508.
Geschlechtstheile, (männliche) äussere 485, 508.
» (weibliche) äussere 488, 489, 508.
» » innere 494, 495.
Geschlechtswerkzeuge, männliche 483—492.
» weibliche 493—503.
» Entwicklung der 504—508.
» Uebersicht der 484.
Geschlechtswulst 504, 508.
Geschmacksknospen 407.
Gesicht 396.
» Frontaldurchschnitt durch das 398.
Gewebe, adenoides 402, 407.
Giessbeckenknorpel 442.
Glied, (männliches) 490—492.
Graaf'sche Follikel 496.
Grenzlinien der Brust- und Baucheingeweide 469—471.
Grimmdarm, absteigender 458.
» aufsteigender 457—459.
» S-förmiger 458, 459.

## H.

Hakenfalte 420.
Harn- und Geschlechtsapparat 473—508.
» » » Entwicklung des 504—508.
Harnblase 480—482, 484, 517—519.
» Musculatur der 480, 481.
Harnkanälchen (der Niere) 477.
Harnleiter 480.
Harnröhre, männliche 484, 488, 490.
» weibliche 482, 484.
» Schwellkörper der 491.
Harnwerkzeuge 473—482.
Hebemuskel des Hodens 485.
Heber des Afters 511, 512—514.
Heister'sche Klappe 433.
Henle'sche Schleifen 477.
Herzbeutel 451, 460, 461.
Herzkammern 466, 468.
Hoden 485—487, 506, 507.
» Kanälchensystem des 487.
» Scheidenhäute des 485, 486, 507.
Hodensack 485, 506, 507.
Hohlvene, obere und untere 466.

## K.

Kaufläche der Zähne 413.
Kehldeckel 403, 442.
Kehlkopf 404, 442—445, 450.
» Bänder des 443.
» Knorpel des 442.
» Muskeln des 444.
» Schleimhaut des 444, 445.
Kehlkopfeingang 419, 445.
*Kehlkopftasche 445.*
Keimcentrum 391.
Kitzler 499.
Kopf, Frontaldurchschnitt durch den 420.
» median-sagittaler Schnitt durch den 420.
Krummdarm 426, 457, 458.

## L.

Leber 430—433, 460—462, 464, 466—468.
» Anwachsungsfläche an das Zwerchfell 46
» Gallengang der 433.
» Venen der 430—432.
Leberläppchen 432.
Leberzellen 432.
Leerdarm 426, 457, 458, 465.
Leistenband der Urniere 505.
Leistenkanal 506.
Lieberkühn'sche Drüsen 391.
Lippen 397.
Luftröhre 446, 447, 450, 462.
Luftröhrenäste 446, 447, 462.
Lunge 447—449, 451, 460—463, 467, 468.
Lungenpforte 448, 449.
Lungenwurzel 448, 449.
Lymphknötchen (solitäres) 391.

## M.

Mahlzahn 415.
Magen 422, 423, 460—462, 464, 466—468, 479.
» Musculatur des 423.
» Schleimhaut des 422.
Magenbogen (grosser) 460.
Magengrund 467.
Magenmund 422.
Malpighi'sche Körperchen der Milz 434.
» » » Niere 477.
» » » Urniere 504.
Mastdarm 429, 459, 481, 518, 519, 521.
Milchgänge 501.
Milchgebiss 412, 415.
Milchsäckchen 501.
Milchzähne 411, 412.
Milz 434, 463, 464, 467, 479.
Mittelfellplatten 460, 461.
Mittelfellraum, hinterer 454, 462.
» vorderer 460.
Mittelfleischgegend (Muskeln und Fascien) 510—515.
Müller'scher Gang 504, 505.
Mundhöhle 398—407.
Mundspeicheldrüsen 408, 409.
Mutterband (breites) 495—497.
Mutterkuchen 502, 503.
Muttermund (äusserer) 500.
Muttermundslippen 500.
Mutterscheide 494, 500.
» Vorhof der 498—500.

## N.

Nabelgefässe 503.
Nabelschleife des Darms 435, 505.
Nasenhöhle 420.
Nasenrachenraum 420.
Nebeneierstock 496, 497.
Nebenhoden 485—487, 506.
» Kanälchensystem des 486, 487.
Nebenmilz 434.
Nebenniere 464, 467, 476, 478.
Nebenschilddrüse 450.
Netz, grosses 456, 457, 460—462.

Netz, grosses, hintere Platte 457—462.
» » vordere Platte 456, 460, 461.
» kleines 461.
Netzbeutel 440, 460—464.
» Vorraum des 463, 464.
Niere 464, 465, 467, 474—479.
» Blutgefässe der 474, 475, 477.
» Entwicklung der 476, 504, 505.
» Harnkanälchen der 477.
» Marksubstanz der 475.
» Rindensubstanz der 475, 477.
Nierenbecken 475.
» primitives 504.
Nierenkelche 475.
Nierenpapillen 476.

## O.

Oberhäutchen 388.
Oberlippe (Durchschnitt) 397.
Ohrspeicheldrüse 399, 408, 409.
Ohrtrompete (Schlundkopfmündung) 420.
Orientirungslinien für die Brustorgane 469—471.

## P.

Papillen der Schleimhaut 388, 390.
Pflasterepithel, geschichtetes 388, 390.
Pförtner 422, 423.
» Schliessmuskel des 423.
Plattenepithel 388.
Porenfeld (der Nierenpapillen) 476.
Primärfollikel des Eierstocks 496.
Projection der Brust- und Baucheingeweide 469—471.
Pyramidenzellen 388.

## Q.

Quergrimmdarm 457, 459, 460, 466.

## R.

Rachen 399, 400.
Rachenmandel 420.
Resorptionsfläche der Zahnwurzeln 412.
Retroperitonäalraum 478.
Ringknorpel 442.
Rumpf, Frontalschnitt durch den 466, 467.
» Horizontalschnitt durch den 455, 464, 479.
» Sagittalschnitt durch den 468.
Runzelsäulen (der Scheide) 500.

## S.

Samenbläschen 480, 481, 488, 490, 516.
Samenleiter 480, 488, 516.
Samenstrang 485, 507.
Sammelkanälchen (der Niere) 477.
Schaltstück (der Harnkanälchen) 477.
Scham, weibliche 498.
Schamberg 498.
Schamhaare 498.
Schamlippen 498, 499.
Schamspalte 498.
Scheide, s. Mutterscheide.
Scheideneingang 498.
Scheidenfortsatz (des Bauchfells) 506, 507.
Scheidengewölbe 500.
Scheidenhäute des Hodens 485, 486, 507.
Schilddrüse 450, 451.
Schildknorpel 442.
Schleimhaut 388, 390.
Schleimhautleisten (der Scheide) 500.
Schlundkopf 399, 416—420, 445.
» Abtheilungen des 418.
» Muskeln des 416, 417, 419.
» Schleimhaut des 418, 419, 445.
Schlundkopfraum 418.
Schlundkopfschnürer 416, 417.
Schneidezahn 410, 415.
Schwellkörper des männlichen Gliedes und der Harnröhre 491.
Speiseröhre 416, 422, 450, 454, 462.
» Bauchtheil der 478.
» Brusttheil der 454.
Steissbeinmuskel 512—514.
Stimmapparat 445.
Stimmbänder 443—445.
Stimmlippen 445.
Stimmritze 445.

## T.

Taschenband (des Kehlkopfes) 444, 445.
Topographie der Baucheingeweide 454—471.
» des Bauchfelles 440, 456—468, 478, 479, 497, 517—520.
» der Bauchspeicheldrüse 462—464, 467, 468, 479.
» der Beckeneingeweide 516—521.
» des Blinddarms 456—459, 469—471, 505, 506.
» des Briesel 394, 395, 451, 460.
» der Brust- und Baucheingeweide 454 bis 471.
» des Brustfelles 454, 455, 460—463, 465—471, 478.
» des Dünndarms 456, 457, 465.
» des Eierstockes und des Eileiters 520.
» der Gallenblase 460, 466, 479.
» der Gebärmutter 497, 519, 520.
» des Grimmdarms 456—460, 465, 469—471.
» der Harnblase 478, 480, 494, 495, 497, 516—520.
» des Harnleiters 478, 516—519.
» der männlichen Harnröhre 517, 518.
» der weiblichen Harnröhre 494, 495, 519.
» des Herzens 455, 466, 468, 470.
» des Hodens 485.
» des Kehlkopfes 395.
» der Leber 460, 464, 466—471, 479.
» der Luftröhre 395, 454, 455, 462, 466.
» der Lunge 455, 460—462, 466—471, 478.
» des Magens 456, 460, 461, 464, 466—468, 470, 471, 479, 506.
» des Mastdarms 469—471, 517—521.
» der Milz 463, 464, 466—468, 470, 471, 479.
» der Mundspeicheldrüsen 408, 409.
» der Nebennieren 464, 467, 478, 479, 505.
» der Nieren 464, 465, 467, 469, 471, 478, 479, 505.
» des Samenbläschens und des Samenleiters 480, 516—518.
» der Schilddrüse 395, 454.
» der Speiseröhre 395, 440, 454, 455, 462, 463, 471.
» der Vorsteherdrüse 481, 5[illegible]
» des Zwölffingerdarms 46[illegible] 466, 471.

## U.

**Unterkieferdrüse** 408, 409.
**Unterlippe** 399.
**Unterzungendrüse** 408, 409.
**Urniere, siehe Wolff'scher Körper.**

## V.

**Verdauungsapparat** 393–444.
» Bauch- und Beckentheil des 421–440.
» Kopf- und Halstheil des 393–420.
**Verdauungscanal** 422–429.
**Vorhaut** 492.
**Vorhof der Scheide** 498–500.
**Vorraum der Mundhöhle** 398.
» des Netzbeutels 463, 464.
**Vorsteherdrüse** 489, 490, 516.

## W.

**Wechselzähne** 412.
**Wolff'scher Gang** 504, 505.
» Körper 504, 505.
**Wulstfalte** 420.
**Wurzelhaut des Zahnes** 410.
**Wurzelkanal des Zahnes** 410, 411.
**Wurzellinie des Gekröses** 437, 438, 458, 459.

## Z.

**Zahn (Zähne)** 410–415.
» bleibende (Dauerzähne) 411, 4
» Durchschnitte durch 410, 411
» Entwicklungsstufen der 415.
**Zahnanlage** 415.
**Zahnbein** 410.
**Zahnfach** 410, 415.
**Zahnfleisch** 410, 413.
**Zahnhöhle** 410, 411.
**Zahnreihen** 414.
**Zahnsäckchen** 415.
**Zahnscherbchen** 415.
**Zahnschmelz** 410.
**Zahnwechsel** 412.
**Zahnwurzeln** 410, 414, 415.
» Resorption der 412.
**Zäpfchen** 400.
**Zotten der Placenta** 503.
**Zunge** 399, 404, 405.
» Durchschnitte durch die 405.
» Muskeln der 404, 405.
**Zungenbälge** 407.
**Zungenbändchen** 403.
**Zungenpapillen** 406.
**Zungenrücken** 403.
**Zungenspitze** 403, 405.
**Zungenwurzel** 403, 405.
**Zwerchfellsband der Urniere** 505.
**Zwölffingerdarm** 422, 424, 425, 463, 465, 4
» Durchschnitt durch den 3
» Schleimhaut des 426.

LANE MEDICAL LIBRARY

To avoid fine, this book should be returned on or before the date last stamped below.

JUL 11 1952

E25 Toldt, C. 91240
T649 Anatomischer Atlas.
E 4.Lieferung.
1900
NAME DATE
Whitelaw JUL 1 1
AUG 1